EUR 9,– Jahrgang 21/2016 GZ 09Z038204M, ISSN 1997-8308 P.b.b., Retouren an PF555, 1008 Wien

Offizielles Medium der ÖGO und ÖGU

5 / 2016

JATROS

www.universimed.com

Orthopädie & Traumatologie Rheumatologie

© iStockPhoto.com

SCHWERPUNKT | Seite 18

Schultergelenk

SCHWERPUNKT | Seite 50

Schmerz

KONGRESS | Seite 84

EULAR 2016

ABSTRACTS | Seite 103

52. ÖGU-Jahrestagung

UNIVERSIMED
MEDIZIN IM FOKUS
Universimed CMC GmbH, Markgraf-Rüdiger-Straße 6–8, 1150 Wien

iMonitor
Enhanced engagement for better disease management
iMonitor: modernes Patienten-Monitoring für eine bessere Versorgung
Pfizer

DISCOVER OUR DEPUY SYNTHES TOTAL SHOULDER SOLUTIONS

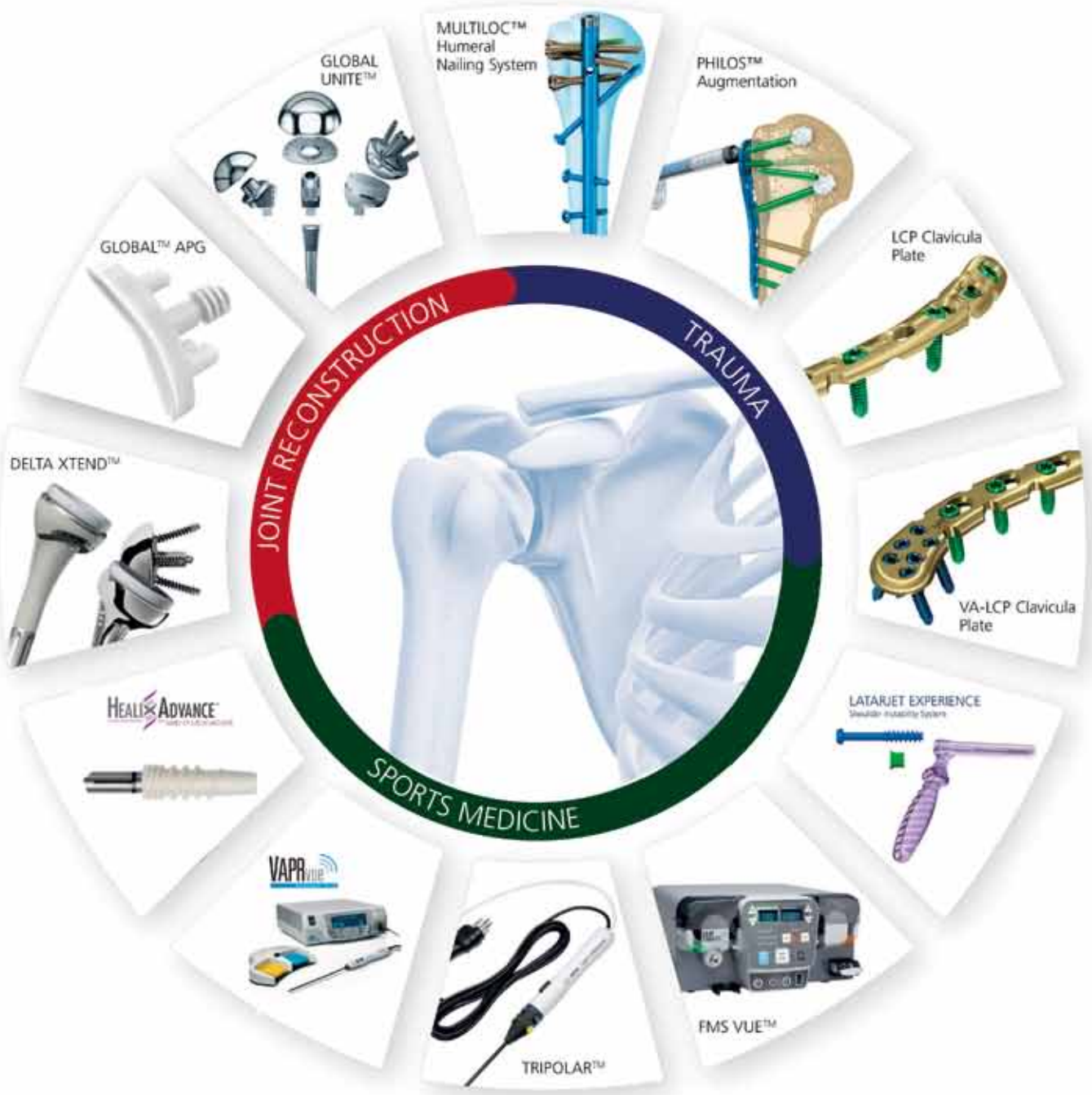

DePuy Synthes

PART OF THE Johnson & Johnson FAMILY OF COMPANIES

ATTR0001 / JULI 2016

Sehr geehrte Kolleginnen und Kollegen!

Es ist mir eine Freude, zur redaktionellen Erstellung dieser Ausgabe von *JATROS Orthopädie & Traumatologie Rheumatologie* zum Thema „Schulterchirurgie“ meinen Beitrag leisten zu dürfen.

Erkenntnisse und Methodik im Bereich der modernen Schulterchirurgie unterliegen einer rasanten Weiterentwicklung. Die Implantate, die von der heutigen Medizinprodukteindustrie zur Verfügung gestellt werden, erlauben reproduzierbare Ergebnisse sowohl in der arthroskopischen Chirurgie als auch im Bereich des prothetischen Gelenksersatzes. Auch das Gebiet der Grundlagenforschung liefert uns ein immer weiter reichendes und tieferes Verständnis für die Pathologien und Pathomorphologien, die wir als chirurgisch Tätige zu behandeln haben. Mikrostrukturelle Analysen der von uns chirurgisch manipulierten Gewebe, wie z.B. der langen Bizepssehne (siehe Seite 18), führen zu einem besseren Verständnis für den postoperativen Verlauf und eventuell auch für zukünftige Fixationstechniken.

In den 70er-Jahren des vorigen Jahrhunderts wurde die Schulterendoprothetik von Charles Neer eingeführt, in erster Linie als reine Schmerztherapie unter Akzeptanz einer mittelmäßigen Funktionalität. Heute können wir sowohl im Frakturfall als auch im degenerativen Fall mit guten funktionellen Ergebnissen rechnen und spüren auch die ständige Weiterentwicklung im Revisionsfall, der uns vor wenigen Jahren noch vor große Herausforderungen gestellt hat (siehe Seite 30).

Ich hoffe, dass die von uns zur Verfügung gestellten Artikel Ihr Interesse finden, und verbleibe mit kollegialen Grüßen

Prim. ao. Univ.-Prof. Dr. Christian Fialka

Wissenschaftliche Beiräte

D. Aletaha, Wien; **W. Anderl**, Wien; **C. Bach**, Leverkusen; **N. Böhler**, Linz; **P. Bösch**, Wr. Neustadt; **H. Boszotta**, Eisenstadt; **M. Breitenseher**, Horn; **W. Brodner**, Krems; **E. Cauza**, Wien; **K. Dann**, Wien; **M. Dominkus**, Wien; **U. Dorn**, Salzburg; **R. Dorotka**, Wien; **A. Engel**, Wien; **L. Erlacher**, Wien; **R. Eyb**, Wien; **C. Fialka**, Wien; **M. Friedrich**, Wien; **R. Ganger**, Wien; **A. Giurea**, Wien; **R. Graf**, Stolzalpe; **W. Graninger**, Graz; **W. Grechenig**, Graz; **J. Grisar**, Wien; **F. Grill**, Wien; **G. Grohs**, Wien; **K. Gstaltner**, Wien; **J. Hochreiter**, Linz; **S. Hofmann**, Stolzalpe; **H. Imhof**, Wien; **S. Junk-Jantsch**, Wien; **F. Kainberger**, Wien; **R. Kdolsky**, Wien; **K. Knahr**, Wien; **R. Kotz**, Wien; **P. Krepler**, Wien; **M. Krismer**, Innsbruck; **W. Lack**, Wien; **B. Leeb**, Stockerau; **K. Machold**, Wien; **R. Maier**, Baden; **S. Marlovits**; Wien; **M. Mousavi**, Wien; **T. Muellner**, Wien; **S. Nehrer**, Krems; **T. Neubauer**, Horn; **M. Nicolakis**, Wien; **M. Nogler**, Innsbruck; **M. Ogon**, Wien; **A. Pachucki**, Amstetten; **G. Pflüger**, Wien; **R. Puchner**, Wels; **F. Rainer**, Graz; **H. Resch**, Salzburg; **P. Ritschl**, Wien; **K. Schatz**, Wien; **G. Schippinger**, Graz; **M. Schirmer**, Innsbruck; **W. Schneider**, Wien; **H. Seitz**, Judenburg; **F. Singer**, Laab i. W.; **H. Tilscher**, Wien; **K. Trieb**, Wels; **H.-J. Trnka**, Wien; **C. Tschauner**, Stolzalpe; **A. Ulreich**, Gröbming; **V. Vécsei**, Wien; **A. Wanivenhaus**, Wien; **R. Windhager**, Wien; **C. Wurnig**, Wien; **P. Zenz**, Wien; **J. Zwerina**, Wien

ImplanTec

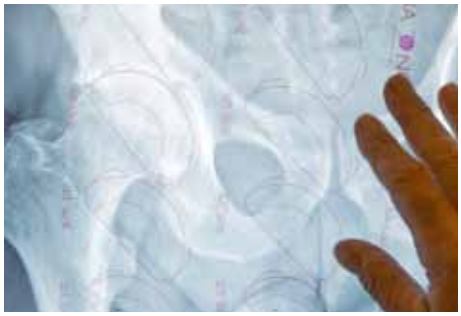

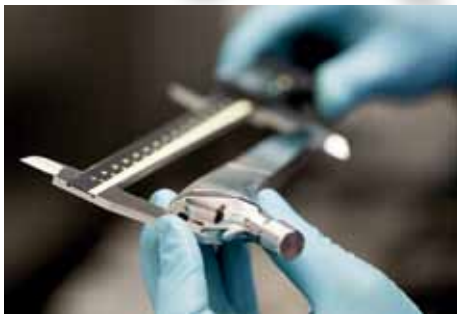

CCG®

ANA NOVA

GLEITNAGEL

Innovative Medizinprodukte

MADE IN Austria

Besuchen Sie uns am ÖGU: Stand Nr. 12

© ImplanTec GmbH • Grenzgasse 38a • 2340 Mödling • Österreich • info@implan-tec.at • www.implan-tec.at

ÖGO/ÖGU

8 **September/Oktober 2016 – die Zeit der Jahrestagungen**
B. Stöckl, Klagenfurt;
M. Mousavi, Wien

GOTS

10 **Neuer Präsident der GOTS kommt aus Österreich**

12 **Sport von 17 minus bis 70 plus**

EFORT

14 **Ein Leben lang aktiv bleiben**

SCHULTER

18 **Der lange Kopf der Bizepssehne als Ursache für den vorderen Schulterschmerz**
Sandra Bösmüller, Wien

22 **Inverse Schultertotalendoprothese: ein Schritt in die richtige Richtung?**
C. Wurnig, Wien

25 Schaftfreie Schulterendoprothese
Fortschritt oder Modeerscheinung?
K. Schatz, Wien

27 **Die schaftfreie Schulterprothese nach Frakturfolgezuständen**
R. Ortmaier,
N. Matis, Salzburg

30 **Allogene Knochentransplantate bei der Verwendung von inversen Schulterprothesen in der Revisionsendoprothetik**
Dominik Knierzinger, Innsbruck

34 **Chirurgisches Management von Knochentumoren der Schulter**
M. Bergovec, Graz

40 **Arthroskopische Therapie der Rotatorenmanschettenläsion**
W. Anderl,
P. Heuberer, Wien

43 Vordere Schulterinstabilität
Labral Bridge: eine neue arthroskopische, knotenfreie Technik
R. C. Ostermann, Wien

ORTHOPÄDIE & TRAUMATOLOGIE

46 Plattensystem LOQTEQ®
Neue Ideen in der winkelstabilen Plattenosteosynthese
C. Heiß, Gießen

SCHMERZ

50 **Bewährtes und Neues in der medikamentösen Schmerztherapie**
E. Schweitzer,
B. Böhmdorfer, Wien

56 Chronische Schmerzen des Stütz- und Bewegungssystems
Behandlung im Kontext der Multimodalität
K. Engelke, Frohnleiten

59 **Multimodale orthopädische Schmerztherapie: erste prospektive Daten**
G. Kienbacher, Frohnleiten

Impressum

Herausgeber: Universimed Cross Media Content GmbH, Markgraf-Rüdiger-Straße 6–8, 1150 Wien. E-Mail: office@universimed.com. Tel.: +43/1/876 79 56. Fax: +43/1/876 79 56-20. Geschäftsführung: Dr. med. Bartosz Chłap, MBA. Chefredaktion: Mag. Christine Lindengrün. E-Mail: christine.lindengruen@universimed.com. Projektleitung: Christian Gallei. E-Mail: christian.gallei@universimed.com. Lektorat: DI Gerlinde Hinterhölzl, Dr. Patrizia Maurer, Mag. Sabine Wawerda, Mag. Josef Weilguni. Grafik: Amir Taheri. Produktion & Druck: AV + Astoria Druckzentrum GmbH, 1032 Wien. Gerichtsstand: Wien. Offenlegung: Herausgeber: Universimed Cross Media Content GmbH (100%ige Tochter der Universimed Holding GmbH). Eigentümer und Medieninhaber: Universimed Holding GmbH

Bezugsbedingungen Abonnement: Bestellung bei Universimed oder unter www.universimed.com. Jahresabo EUR 45,–, Einzelheft EUR 9,– inkl. MwSt. und Versand innerhalb von Österreich; im Ausland zzgl. Versandspesen. ISSN 1997-8308. Das Medium JATROS Orthopädie & Traumatologie Rheumatologie ist für den persönlichen Nutzen des Lesers konzipiert und beinhaltet Informationen aus den Bereichen Expertenmeinung, wissenschaftliche Studien und Kongresse. Namentlich gekennzeichnete Artikel und sonstige Beiträge sind die persönliche und/oder wissenschaftliche Meinung des Verfassers und müssen daher nicht mit der Meinung der Redaktion und des Herausgebers übereinstimmen. Copyright: Alle Rechte liegen bei Universimed. Nachdruck oder Vervielfältigung – auch auszugsweise – nur mit schriftlicher Genehmigung des Herausgebers. Die wiedergegebene Meinung deckt sich nicht in jedem Fall mit der Meinung des Herausgebers, sondern dient der Information des Lesers. Die am Ende jedes Artikels vorhandene Zahlenkombination (z.B.: ■0918) stellt eine interne Kodierung dar. Geschlechterbezeichnung: Um die Lesbarkeit der Informa-tionen zu erleichtern, wird bei Personenbezeichnungen in der Regel die männliche Form verwendet. Es sind jedoch jeweils männliche und weibliche Personen gemeint.

UNIVERSIMED
Medizin im Fokus

UNIQUE

Bezahlte Anzeige

AUVA

Hände gut, alles gut!

Handverletzungen sind die häufigste Folge von Unfällen – fast jeder zweite Arbeitsunfall betrifft die Hand. Dabei könnten viele von ihnen vermieden werden! Es gibt viele Möglichkeiten, das Unfallrisiko zu senken: Die Einhaltung der erforderlichen Sicherheitsmaßnahmen sowie höchste Konzentration bei jedem Handgriff stehen dabei an erster Stelle!

! GIB ACHT

Eine Initiative der AUVA für mehr Sicherheit und Gesundheit.

www.händegut-allesgut.at

62 **Die Radiofrequenztherapie beim Kreuzschmerzpatienten**
P. Machacek, Wien

65 **Schmerzen nach Wirbelsäulenoperationen: häufige Fehler**
K. G. Vanas, Salzburg

WIRBELSÄULE

68 **Autologe Chondrozytentransplantation nach lumbaler Sequestrektomie**
C. Thomé, A. Tschugg, Innsbruck

ARBEITSKREIS HANDORTHOPÄDIE

70 Daumensattelgelenk
Endoprothese versus Suspensionsarthroplastik: mittelfristige Ergebnisse
W. Huber, Wien

PHYSIKALISCHE MEDIZIN & REHABILITATION

74 **Physikalische Medizin bei Muskelschwund – ein Update**
M. Quittan, Wien

OSTEOPOROSE

77 **Gelenknahe Osteoporose bei rheumatoider Arthritis**

ORTHO-RHEUMA-SPEZIAL

78 **Die „komplex destruierte Hand“ bei rheumatoider Arthritis**
A. Wanivenhaus, Wien

TRAUMATOLOGIE

79 Hüftgelenknahe Frakturen
Klinischer Pfad wurde ergänzt

RHEUMATOLOGIE

82 **Seltene Erkrankungen in der Rheumatologie**
L. Boso, Bludenz

84 Neue Möglichkeiten in der Psoriasis-Arthritis
Secukinumab hemmt Interleukin 17 als Schaltstelle der Immunpathologie

85 Secukinumab in der Therapie der Spondylitis ankylosans
Die Progression klinisch und strukturell hemmen

86 EULAR 2016
Treffpunkt für Europas Rheumatologen

90 MOSAIC-Studie zeigt symptomatische und strukturmodifizierende Wirkung
Erfolgreiches Osteoarthrosemanagement mit Chondroitinsulfat

92 EULAR 2016
Wissenschaft ist Beharren und Fortschritt zugleich

96 Alpe-Adria rheumatology 2016
Internationales Treffen am See

98 **35. Rheumatagung im neuen Rehabzentrum Saalfelden**

101 **Psoriasis – zwischen Theorie und Praxis**

52. JAHRESTAGUNG DER ÖGU

103 **Selected Abstracts**

120 **Wissenschaftspreis**

B. Stöckl, Klagenfurt

September/Oktober 2016 – die Zeit der Jahrestagungen

Liebe Kolleginnen!
Liebe Kollegen!
Liebe Freunde der österreichischen Orthopädie und Traumatologie!

Die beiden Fachgesellschaften für Unfallchirurgie und Orthopädie veranstalten dieses Jahr Ende September und Anfang Oktober jeweils ihre dreitägigen Jahrestagungen: die Österreichische Gesellschaft für Unfallchirurgie vom 6. bis 8. Oktober in Salzburg, die Österreichische Gesellschaft für Orthopädie vom 29. September bis 1. Oktober in Villach. Neu im Sinne des neuen Sonderfaches „Orthopädie und Traumatologie“ ist, dass bei der Programmgestaltung die Orthopäden traumatologische Themen aufgenommen haben und die Unfallchirurgen orthopädische Inhalte vorsehen.

Die 33. Jahrestagung der Österreichischen Gesellschaft für Orthopädie und orthopädische Chirurgie findet im Congress Center Villach statt, das Kongressthema lautet „Orthopädie – Tradition und Zukunft“. Dies soll einerseits auf die 100-jährige Tradition der Orthopädie hinweisen, andererseits völlig neue Zukunftsaspekte, die mit dem neuen Sonderfach „Orthopädie und Traumatologie“ entstanden sind, thematisieren.

Bereits am Eröffnungstag wird das Thema „Periprothetische Fraktur“ sowohl von orthopädischer Seite als auch von unfallchirurgischer Seite beleuchtet. Am Freitag wird es eine Sitzung geben, die sich mit „Wirbelfrakturen“ auseinandersetzt, wobei auch hier sowohl Orthopäden als auch Unfallchirurgen zu Wort kommen. Vonseiten der Unfallchirurgie werden Prof. Mousavi, Prof. Sarahrudi, Prof. Hajdu, Prof. Fialka und Prim. Pachucki das Programm bereichern. Als Abschluss des ersten Tages laden wir unter dem Titel „Networking ÖGO & Industrie“ im Bereich der Industrieausstellung bei Prosecco oder Bier zum Dialog mit der Wirtschaft.

Am Freitag werden Themen der „konservativen Orthopädie“ und der „Rehabilitation“ in zwei Sitzungen abgehandelt, wobei Prof. Tilscher und Prim. Engelke Keynote-Lectures zu diesen Themen halten werden. Am Samstag ist eine „gesundheitspolitische Session“ geplant, zu der Vertreter der Politik, der Ärztekammer, aber auch der Wirtschaft geladen sind. Die Beiträge werden sich hauptsächlich mit der Entwicklung des neuen Sonderfaches beschäftigen und die Auswirkungen unter verschiedenen Sichtweisen darstellen. In einer anschließenden Podiumsdiskussion sollten auch die Teilnehmer die Möglichkeit haben, an das Podium Fragen zu stellen.

Weitere Sitzungen beschäftigen sich mit den Themen „Arthrose“, „Gelenkserhaltende Therapien“, „Schulterorthopädie“, „Fußorthopädie“, „Tumororthopädie“ und „Schmerztherapie“. Natürlich werden auch die Themen „Endoprothetik von Knie und Hüfte“ sowie „Kurzschaft“ und „Minimalinvasive Zugänge“ in mehreren Sitzungen behandelt. Für ein „Minimalinvasives Hüftendoprothetik-Update“ konnte als Keynote-Speaker Prof. Siebert aus Kassel gewonnen werden.

Zwei weitere Sitzungen beschäftigen sich mit den Themen „Kinder“ und „Neuroorthopädie“, wobei hier für die Keynote-Lecture Prof. Dungl aus Prag eingeladen ist.

Lunchsymposien am Donnerstag von 11.30 bis 13 Uhr und Freitag von 12.30 bis 14 Uhr erweitern das wissenschaftliche Angebot. Für Freitag ist ein Abend der Gesellschaft geplant.

http://www.orthopaedics.or.at/kongress.aspx

Die Österreichische Gesellschaft für Unfallchirurgie veranstaltet ihre 52. Jahrestagung vom Donnerstag, dem 6. 10., bis zum Samstag, dem 8. 10., in Salzburg.

Am Donnerstag Vormittag bestreiten die Arbeitskreise für „Knorpel“, „Wirbelsäule/ASCIS“, „Experimentelle Traumatologie“, „Polytrauma“ und „Hand“ vor der offiziellen Eröffnung um 13.30 Uhr das Programm.

Als Themenbereiche bietet das Programm 2016 „Beckenring und Acetabulum“, „Per- und subtrochantäre Frakturen“, „Mediale Schenkelhals- und Oberschenkelkopffrakturen“ und „Rehabilitation“. Im Themenbereich „Mediale Schenkelhals- und Oberschenkelkopffrakturen“ werden auch Fachärzte der Orthopädie zu Wort kommen: Prof. Leithner, Prof. Stöckl, Prof. Windhager und Prim. Zenz.

Im Rahmen dieser Jahrestagung findet auch eine Klausursitzung der Unfallchirurgischen AbteilungsleiterInnen und Fachgruppenvertreter Österreichs statt, bei der aktuelle Themen der Unfallchirurgie in Österreich besprochen werden.

Am Freitag, dem 7. 10., ist von 13.15 bis 14.30 Uhr eine Jahreshauptversammlung der Österreichischen Gesellschaft für Unfallchirurgie anberaumt. Auch hier ist das Thema „Ausblick in die Zukunft der Unfallchirurgie in Österreich“.

Lunchsymposien am Donnerstag von 12.30 bis 13.30 Uhr und Freitag von 12.15 bis 13.15 Uhr erweitern das wissenschaftliche Angebot. Für Donnerstag ist ein Festabend der Gesellschaft mit anschließender „Chill-Out Lounge“ mit DJ Bertl geplant.

Wir würden uns freuen, wenn dieses sicher interessante Programm, das von den beiden Fachgesellschaften geboten wird, nicht nur von den jeweiligen Mitgliedern der Fachgesellschaft wahrgenommen wird, sondern die Teilnahme von Unfallchirurgen bei der „Orthopädischen Jahrestagung“, aber auch die Teilnahme von Orthopäden bei der „Unfallchirurgischen Jahrestagung“ ein erster Schritt für den zukünftig gemeinsamen Weg ist.

In diesem Sinne hoffen wir, Sie sowohl in Villach als auch in Salzburg begrüßen zu dürfen!

Bernd Stöckl **Mehdi Mousavi**

Offizielle Mitteilungen der Gesellschaft für Orthopädie und orthopädische Chirurgie und der Gesellschaft für Unfallchirurgie
Redaktion: Dr. Erwin Lintner
office@orthopaedics.or.at

http://www.unfallchirurgen.at/veranstaltungen/oegu-jahrestagung/einladung/

Neuer Präsident der GOTS kommt aus Österreich

Die Gesellschaft für Orthopädisch-Traumatologische Sportmedizin (GOTS) hat in Prof. Dr. Stefan Nehrer einen neuen Präsidenten. Die Mitgliederversammlung wählte den Facharzt für Orthopädie, orthopädische Chirurgie und Sportorthopädie aus Krems an der Donau im Rahmen des 31. Jahreskongresses in München einstimmig zum Nachfolger von Prof. Dr. Dr. Victor Valderrabano.

In München tagte im Juni der 31. Jahreskongress der GOTS. Rund 500 führende Sportmediziner aus dem deutschsprachigen Raum diskutierten über aktuelle Themen in der Behandlung von Spitzen- und Breitensportlern. Im Rahmen des Kongresses wählte die Mitgliederversammlung der GOTS ein neues Präsidium: Für die kommenden zwei Jahre übernimmt Prof. Dr. Stefan Nehrer aus Krems den Vorsitz. Er folgt auf Prof. Dr. Dr. Victor Valderrabano aus Basel.

Auch die Wahl der weiteren Präsidiumsmitglieder erfolgte einstimmig. Neue Vizepräsidenten neben dem Österreicher Dr. Gerhard Oberthaler wurden für die Schweiz Dr. Lukas Weisskopf und für Deutschland Prof. Dr. Thomas Tischer. Schriftführer Prof. Dr. Martin Engelhardt und Schatzmeister Dr. Michael Krüger-Franke wurden in ihren Ämtern bestätigt. Dr. Christian Schneider bleibt Vertreter der Verbandsärzte Deutschlands, Dr. Hubert Hörterer Vertreter des Ehrenbeirates. Prof. Dr. Wolf Petersen, Dr. Marco Ezechieli, Dr. Christian Lang und Dr. Christian Egloff sind neue Mitglieder des Beirats, dem weiterhin Dr. Walter Bily, Prof. Dr. Jürgen Freiwald, Dr. Casper Grim, Dr. Markus Knöringer, Dr. Rolf Michael Krifter, PD Dr. Frieder Mauch, Prof. Dr. Frank Mayer und Dr. Matthias Muschol angehören. Zum „Incoming"-Präsidenten – eine neue Position in der GOTS – wurde Prof. Dr. Romain Seil gewählt. Der diesjährige Kongresspräsident aus Luxemburg soll in zwei Jahren Nachfolger von Nehrer werden, der angekündigt hat, nur zwei Jahre als Präsident wirken zu wollen.

Nehrer ist Professor für Tissue Engineering an der Donau-Universität Krems und leitet dort seit 2006 das Zentrum für Regenerative Medizin und Orthopädie. Zudem wurde er im Januar 2011 zum Dekan der Fakultät für Gesundheit und Medizin bestellt. Seit März 2013 ist Nehrer auch Leiter des Departments für Gesundheitswissenschaften und Biomedizin. In Krems ist der 56-Jährige – neben seinen Aufgaben in der universitären Lehre und Forschung – an der orthopädischen Abteilung des Universitätsklinikums Krems mit Schwerpunkt Sportorthopädie und Knorpelchirurgie tätig. In seiner klinischen Laufbahn hat er bis dato mehr als 140 wissenschaftliche Arbeiten veröffentlicht.

In der GOTS ist Prof. Nehrer seit 1991 Mitglied – er war Teilnehmer des ersten Reisestipendiums der Gesellschaft nach Japan/Korea. In Österreich und auf internationaler Ebene organisiert er seit 1986 sportmedizinische Fortbildungsveranstaltungen und Weiterbildungen im Bereich

Das GOTS-Präsidium: Lukas Weisskopf, Christian Lang, Marco Ezechieli, Walter Bily, Martin Engelhardt, Stefan Nehrer, Victor Valderrabano, Wolf Petersen, Matthias Muschol, Jürgen Freiwald (obere Reihe); Christian Egloff, Casper Grim, Gerhard Oberthaler, Thomas Tischer, Markus Knöringer, Rolf Michael Krifter (untere Reihe). Nicht im Bild: Frank Mayer, Frieder Mauch, Romain Seil, Christian Schneider, Hubert Hörterer und Dr. Michael Krüger-Franke

Prof. Dr. Stefan Nehrer, der neue GOTS-Präsident

der Knorpelbehandlung. Von 2002 bis 2006 war Nehrer Vizepräsident der GOTS Österreich. Als aktiver Sportler war er neben seinem Sportstudium Wettkampfschwimmer, begeisterter Triathlet und Marathonläufer. Inzwischen bezeichnet er sich als engagierten Freizeitsportler mit Schwerpunkt Mountainbiking, Laufen und Skifahren – am liebsten auf Touren abseits der Piste.

Seinem Vorgänger dankte Nehrer für einen „deutlichen Schwung vorwärts". Mit der Präsidentschaft von Prof. Valderrabano „wurde das föderalistische Prinzip der GOTS als multinationale deutschsprachige Institution deutlich herausgestellt. Im Bereich der Weiterbildung hat Victor – besonders durch die Etablierung des Zertifikatkurses und damit eines Diploms der sportmedizinischen Ausbildung als Aushängeschild der GOTS – eine Benchmark geschaffen", so Nehrer. Diese Professionalisierung müsse weiterentwickelt werden: „Die Einrichtung von Komitees oder Arbeitsgruppen erscheint als ein wichtiger und zentraler Pfeiler, um Probleme der GOTS aufzugreifen, zu analysieren und Weiterentwicklungsvorschläge schaffen zu können."

Die Prinzipien der Bewegung, ihre Anwendung in der Medizin und ihr präventiver Nutzen – neben der Betreuung von Spitzensportlern, aber auch von leistungsorientierten Breitensportlern – müssten mehr denn je im Fokus der GOTS stehen, betonte Nehrer: „Dabei ist die Zusammenarbeit mit Berufsgruppen wie der Physiotherapie sowie Sportwissenschaftlern und Trainern essenziell. Nur das Spektrum von einer exzellenten chirurgischen Versorgung, die sich an den modernsten Richtlinien orientiert, bis hin zu neuen Therapieformen im konservativen Bereich sowie Trainings- und Rehabilitationsmethoden können der sportmedizinischen Betreuung auf höchstem Niveau gerecht werden." *(red)* ■

Quelle:

GOTS

PHARMA-NEWS

Condrosulf® und Bewegung sind der erste Schritt

Das in Condrosulf® enthaltene Chondroitinsulfat verbessert die Aufnahme von Wasser in den Knorpel und erhöht dadurch dessen Widerstandsfähigkeit und Elastizität. Folglich verbessert sich auch die Beweglichkeit und die Schmerzen werden gelindert.

In randomisierten, placebokontrollierten Studien konnte die klinische Wirksamkeit von Chondroitinsulfat bei den häufigsten Arthrosearten belegt werden.[1]

Condrosulf® wird überdies von der EULAR (European League Against Rheumatism) zur Therapie der Knie-, Hüft- und Handarthrose empfohlen.[2–4]

Eine österreichische Expertengruppe rät eindringlich zur Verwendung von Chondroitinsulfat in Arzneimittelqualität (wie Condrosulf® – hohe, standardisierte Qualität und 99% Reinheit).[5] Versuche haben gezeigt, dass sich eine Reinheit von unter 96% wesentlich weniger effizient auf die katabolen Prozesse der Arthrose auswirkt.[6] ■

Literatur:

1 Hochberg M et al: Curr Med Res Opin 2013; 29(3): 1-9 **2** Jordan KM et al: Ann Rheum Dis 2003; 62: 1145-1155 **3** Zhang W et al: Ann Rheum Dis 2005; 64: 669-681 **4** Zhang W et al: Ann Rheum Dis 2007; 66: 377-388 **5** Kullich W et al: J Miner Stoffwechsel 2014; 21: 3-9 **6** Tat SK et al: J Rheumatol 2010; 37: 656-664

Entgeltliche Einschaltung
Mit freundlicher Unterstützung durch die Firma Sanova
Fachkurzinformation siehe Seite 80 | CON_2016_006

Sport von 17 minus bis 70 plus

„Wir möchten mit unserem Sportkongress die Medizin zum Sport und den Sport zur Medizin bringen, alle Altersgruppen und Ausbildungsniveaus ansprechen und eine optimale Plattform für interessante Vorträge, Diskussionen und Kontakte bieten.“ (Dr. Karl-Heinz Kristen, Wien)

Bestmögliche sportmedizinische Betreuung stand auch heuer wieder im Mittelpunkt beim Sportmedizinischen Grundkurs der GOTS, Sektion Österreich, in Podersdorf. Unter dem Motto „Do the right thing“ wurde unter anderem der Frage nachgegangen, wie diese für unterschiedlichste Sportbereiche, Zielgruppen und Altersstufen gewährleistet werden kann.

Sport im Alter

„70 ist das neue 40“, konstatiert Prof. Dr. Stefan Nehrer, Donau-Universität Krems, und meint damit die Ansprüche, die ältere Menschen heutzutage an ihre Mobilität und Lebensqualität stellen. Viele wollen auch noch Sport betreiben. Die allgemeine und sportliche Leistungsfähigkeit eines gesunden Menschen sinkt aber nach dem 60. Lebensjahr rapide ab. Dazu machen sich Abnützungserscheinungen bemerkbar: „Mit 65 ist jeder Dritte bis Vierte von Arthrose betroffen“, so Nehrer. „Mit 80 hat dann jeder von uns in irgendeinem Gelenk Arthrose.“

Die altersbedingte Knorpeldegeneration ist ein geplanter Prozess, der eigentlich nicht aufzuhalten ist, erklärt Nehrer: „Genetische Veränderungen in den Knorpelzellen, die zu Degeneration und Apoptose führen, sind von der Natur vorprogrammiert.“

Beschleunigt wird dieser Vorgang durch Fehlstellungen, Bandinstabilitäten und Gelenksverletzungen, z.B. an Meniskus oder Kreuzband, aber auch durch Stoffwechselerkrankungen und Adipositas. Knorpelgewebe hat keine Gefäßversorgung, d.h., Knorpel heilt nicht: Nach Verletzungen wird lediglich Narbengewebe gebildet. Knorpel hat aber keine Nerven, das bedeutet: Man spürt Schäden nicht. Nehrer rät daher Patienten nach Knieverletzungen, „sorgsam mit ihrem Knorpel umzugehen“, um die Arthroseentwicklung zu verzögern. Dazu gehört, Übergewicht zu vermeiden und auf Sportarten umzusteigen, die weniger gelenksbelastend sind. Hohes Körpergewicht hat nicht nur wegen der Gelenksbelastung einen negativen Einfluss auf Arthroseentstehung und -verlauf: Fettgewebe produziert auch Entzündungsmediatoren, die Arthrose fördern.

© iStockphoto

Arthrose: Maßnahmen und Therapieansätze

Die Entwicklung von Arthrose wird einerseits durch Überbelastung gefördert (Aktivierung von inflammatorischen Prozessen, enzymatische Degeneration, Apoptose), andererseits aber auch durch Immobilität.[1] Denn „biopositive Reize“, wie Gehen und zyklische Belastungen, stimulieren Syntheseprozesse und hemmen inflammatorische Prozesse und oxidativen Stress. Wie viel Bewegung ist also jetzt anzuraten? „Es scheint einen kritischen Punkt zu geben, ab dem Sport knorpelschädigend wirkt“, sagt Nehrer. Dieser liegt bei 5–7 Stunden pro Woche und 1,5–2 Stunden pro Belastungseinheit.

Als gelenkserhaltende Maßnahmen bei Knorpelschaden und Arthrose stehen zunächst Lebensstilveränderungen hinsichtlich Ernährung, Sport- und Belastungsgewohnheiten im Vordergrund sowie die Reduktion der entzündlichen Reaktion. „Akzeptieren Sie nicht, dass Ihr Patient eine Entzündung hat!“, betont Nehrer. Denn das Entzündungsgeschehen beschleunigt den Knorpelabbau. Für das Einbringen bzw. Bereitstellen von Glucosamin, Chondroitin und Hyaluronat gibt es laut Nehrer nur schwache Evidenz im Sinne eines verzögerten Knorpelabbaus. Ein Therapieversuch sei dennoch anzuraten, denn man müsse bedenken, dass Arthrose eine Erkrankung mit starken Symptomschwankungen ist. Ein signifikanter Wirkeffekt ist somit schwer nachzuweisen: „Bei Arthrosestudien liegt der Placeboeffekt bei 60 bis 70%. Das ist für ein Medikament schwer zu überbieten.“ Zunehmende Evidenz gibt es laut Nehrer für „plateletrich plasma“ (PRP). Kortison zeigt eine starke schmerzreduzierende und entzündungshemmende Wirkung bei Arthrose, jedoch hemmt es auch die Chondrozytenaktivität.

In weiterer Folge helfen operative Maßnahmen (Knorpelbehandlung, Korrektur der Gelenkachsen), den Gelenkersatz hinauszuzögern oder sogar zu vermeiden.

„Arthroseadaptierter" Sport

Bewegung beeinflusst den Arthroseverlauf positiv, daher soll willigen Patienten nicht prinzipiell vom Sport abgeraten werden. Empfohlene Sportarten sind Wandern, Nordic Walking, Schilanglauf, Radfahren, Schwimmen und isometrische Übungen. Auch Golf und Tennis können ausgeübt werden, wenn die Bewegungen dahingehend adaptiert werden, dass die Gelenke nicht überstreckt und ausgeprägte Rumpfrotationen vermieden werden. Keinesfalls dürfe der Patient „mit Schmerzmitteln sportfähig" gemacht werden, wie Nehrer betont.

Krafttraining ist ebenfalls empfehlenswert, weil Ausdauersportarten oft nicht genügen, um die Muskulatur im Alter kräftig zu erhalten. Ähnlich wie bei Osteoporose sollten auch bei Arthrose geführte Bewegungen gegen leichten Widerstand und nicht bis zur Maximalbelastung ausgeführt werden. Die Gelenke dürfen dabei keinen Quer- und Scherkräften ausgesetzt werden.

Vitamin D sollte zumindest in den Wintermonaten substituiert werden. „Vitamin D und kalziumreiche Ernährung dienen nicht nur der Osteoporoseprävention, sondern sind auch bei Arthrose wichtig", so Nehrer. „Eine Kontrolle der Vitamin-D-Spiegel bei Arthrosepatienten ist jedenfalls anzuraten."

Die kindliche Wirbelsäule

Rückenschmerzen bei Kindern und Jugendlichen sind laut internationalen Studien im Zunehmen, die Inzidenz steigt mit dem Lebensalter. „Wenn Kinder Rückenschmerzen haben, sollte das immer ein absolutes Warnzeichen sein", betont Prof. Dr. Petra Krepler, Universitätsklinik für Orthopädie, Wien. Zwar sind etwa zwei Drittel der Beschwerden als unspezifisch einzustufen, ernsthafte Erkrankungen (Entzündungen, Tumoren) oder Traumata müssen aber unbedingt ausgeschlossen werden.

Bei Kindern, die Sport betreiben, tritt Rückenschmerz je nach Sportart zwischen 1% und 30% auf. Verletzungsgefahr für die Wirbelsäule bergen vor allem Sportarten wie Geräteturnen, American Football, Gewichtheben und Ringen, aber auch Tanzen, Rudern, Schwimmen und Golf.

Besonders bei Mädchen ist häufig eine Spondylolyse oder Spondylolisthese am lumbosakralen Übergang die Ursache für Rückenschmerz. Zyklisch reklinierende Sportarten (Turnen, Tanzen, Eiskunstlauf, Trampolinspringen), aber auch Judo und Speerwerfen begünstigen Spondylolyse und Spondylolisthese. Morbus Scheuermann und Bandscheibenvorfälle kommen ebenfalls als Schmerzursache infrage.


© iStockphoto

„Skoliosen werden häufig diagnostiziert und sollten beachtet werden, sie sind aber bei Kindern meist nicht die Ursache von Schmerzen", so Krepler. „Ebenso verursacht Überbelastung – im Gegensatz zu Erwachsenen – bei Kindern so gut wie nie Rückenschmerzen."

Verletzungsprävention im Fußball

„Fußball gehört zu den Teamsportarten mit dem höchsten Verletzungsrisiko, 96% aller Verletzungen entstehen jedoch ohne Körperkontakt", berichtet Dr. Bernd Hiller vom UKH Salzburg. Präventive Maßnahmen beginnen bei der Ausrüstung: Schmuckverbot, Stollenkontrolle und Schienbeinschonerpflicht sollten nicht nur beim Match, sondern auch beim Training Standard sein. Auch ein strenges Regelwerk kann Verletzungen reduzieren: Seit Ellbogenchecks und das „Hineingrätschen von hinten" härter bestraft werden, sind solcherart begründete Verletzungen deutlich zurückgegangen. Für Kinder ist es wichtig, dass sie mit kleineren, leichteren Bällen spielen. So kann chronische Überbelastung vermieden werden.

„Im Frauenfußball steigt das Verletzungsrisiko einerseits durch intrinsische Ursachen wie die valgische Beinachse, Bandlaxizität und höhere Gelenksinstabilität", erklärt Ruth Mechtler vom Orthopädischen Spital Speising, Wien. „Andererseits erfahren Fußballerinnen meist auch weniger Unterstützung, was präsaisonale Vorbereitung und sportliche Ausstattung betrifft."

Eine Besonderheit des Fußballsports sind die seitendifferenten Belastungsmuster. Die meisten Fußballer haben ein bevorzugtes Schuss- bzw. Standbein, nur wenige sind „beidbeinig". Seitendifferente Belastungen können zu Komplikationen bis hin zum funktionellen Beckenschiefstand führen. Hiller empfiehlt Fußballern zusätzliche Übungen, welche die einseitige Belastung ausgleichen. ■

Bericht: Mag. **Christine Lindengrün**

■04

Quelle:

Sportmedizinischer Grundkurs OTP IV, Podersdorf, 28. April bis 1. Mai 2016

Literatur:

1 Bader DL et al: Biomechanical influence of cartilage homeostasis in health and disease. Arthritis 2011; Article ID 979032

Ein Leben lang aktiv bleiben

„Maintaining activity through life“ und was die Orthopädie dazu beitragen kann, so das Motto und das Hauptthema beim 17. EFORT-Kongress in Genf, der diesmal gemeinsam mit der Schweizerischen Gesellschaft swiss orthopaedics gestaltet wurde. Rund 6.000 Expertinnen und Experten – nicht nur aus Europa, sondern aus aller Welt – waren bei diesem wissenschaftlichen Großereignis versammelt.

Präsident für kindliche Frühförderung

„Die Grundlagen für körperliche Mobilität im Alter werden in der frühen Kindheit gelegt. Sie hängen eng mit sozialer Mobilität und einem förderlichen Umfeld zusammen“, sagte EFORT-Präsident Prof. Enric Cáceres aus Barcelona. Er verwies auf eine wachsende Kluft zwischen Arm und Reich in Europa und forderte hochwertige Frühförderungsprogramme für sozial benachteiligte Kinder: „Wer in beengten Verhältnissen leben muss, keine Förderung seiner Bewegungslust erfährt und wenig Gespür für seinen Körper entwickeln kann, wird diese Nachteile ein Leben lang am eigenen Leib spüren.“ Kinder mit einem schlechten sozioökonomischen Start ins Leben seien unter den Ersten, die an Schmerzen des Bewegungsapparats leiden, ihren Beruf aus gesundheitlichen Gründen nicht mehr ausüben könnten oder irgendwann einen Gelenksersatz brauchten. Investitionen in mehr und bessere pädagogische Programme würden eine hohe gesundheitsökonomische und soziale Rendite für die Gesellschaft bringen.

Pflegeheim vermeiden

Altersbedingte Verletzungen wie Schenkelhalsbrüche münden oft direkt in Pflegebedürftigkeit. Das ließe sich vielfach verhindern, ist Prof. Tim Pohlemann, Universitätsklinikum des Saarlandes, Deutschland, überzeugt. Bei der Behandlung von multiplen Verletzungen bei Menschen ab 70 gäbe es eindeutig Potenzial nach oben: „Orthopädisch-geriatrische Rehabilitationskonzepte können nachweislich viel dazu beitragen, um zentrale Therapieziele wie Selbstständigkeit, Mobilität und Lebensqualität auch bei Menschen fortgeschrittenen Alters zu erreichen. Sie sollten daher dringend weiterentwickelt und flächendeckend implementiert werden.“

Eine deutsche Metastudie, an der Pohlemann mitgewirkt hat, zeigt: Die Sterblichkeit nach Polytraumata ist zwar deutlich zurückgegangen, doch die Lebensqualität der Betroffenen wurde nicht im gleichen Ausmaß verbessert. Besonders schlecht geht es der Studie zufolge Frauen, die sehr alt sind, einen geringen sozialen Status haben, sich eine Fraktur an den unteren Extremitäten zugezogen und zusätzlich am Kopf verletzt haben. „In den letzten Jahren konnten große Fortschritte erzielt werden. Die Heilungschancen nach schwierigen Brüchen sind besser denn je.

> *„Schmerz und Entzündung der Achillessehne beginnen nicht in der Sehne selbst, sondern im umgebenden Gewebe.“*
>
> Dr. Carla Stecco, Padua

Offenbar kommen aber die Innovationen nicht in vollem Umfang bei den Patienten an. Sie bräuchten gleich nach dem Unfall eine maßgeschneiderte Behandlung in einer spezialisierten Einrichtung“, meint Pohlemann.

Es brauche nicht nur eine Akuttherapie, um Brüche und andere Verletzungen zu behandeln, so der Referent, sondern überlappend frührehabilitative Maßnahmen und eine geriatrische Komplextherapie. Entscheidend sei dabei unter anderem die intensive Zusammenarbeit mit spezialisierten Internisten, denn Polytraumata sind bei älteren Menschen besonders schwer zu behandeln. Jeder zweite Patient über 55 weist mindestens eine Begleiterkrankung auf, allen voran Bluthochdruck. „Komorbiditäten können chirurgische Eingriffe besonders riskant gestalten, die Wund- und Knochenheilung verzögern und das Infektionsrisiko vergrößern.“ Die Nachbetreuung sollte Pohlemann zufolge ebenfalls multidisziplinär aufgestellt sein und alles daransetzen, die Betroffenen körperlich und – gerade nach schweren Verletzungen und Operationen – auch seelisch wieder aufzurichten und zu mobilisieren.

„Mit Blick auf die demografische Entwicklung sind die gesundheitspolitischen Entscheidungsträger gefordert, effektivere und somit auch kostengünstige Rehabilitationsmethoden zu implementieren. Wir werden es uns nicht leisten können, darauf zu verzichten. Die Alternative würde bedeuten: Wir lassen Menschen pflegebedürftig werden, die ihren Alltag noch gut allein oder mit wenig Unterstützung bewältigen könnten“, unterstrich Pohlemann. Tatsächlich ist mit einem drastischen Anstieg altersassoziierter Verletzungen zu rechnen.

Mit dem BMI steigt das Komplikationsrisiko

Jeder zehnte Patient, der in Europa ein künstliches Hüftgelenk benötigt, ist fettleibig. Eine große Herausforderung für die orthopädische Chirurgie, denn wer allzu viele Kilos auf die Waage bringt, muss mit Komplikationen rechnen. Einer Schweizer Studie zufolge sind vor allem Adipöse ab einem BMI von 35kg/m^2 Risikokandidaten für Nachoperationen und Infektionen: Einer Auswertung von 2.500 Knieprothetikdaten zufolge brauchen Patienten ab diesem BMI im Vergleich zu anderen doppelt so häufig Revisionsoperationen und leiden auch doppelt so oft an tiefen Infektionen. „Adipositas ist nicht nur ein biomechanisches, sondern auch ein biologisches Problem“, erklärt Prof. Sébastien Lustig, Croix-Rousse Universitätsklinik Lyon. So

hat sich inzwischen die Erkenntnis durchgesetzt, dass Fettleibigkeit, metabolisches Syndrom und kardiovaskuläre Erkrankungen auf komplexe Weise zusammenspielen. Sie begünstigen Entzündungsprozesse und Knorpeldegeneration, die an der Entstehung von Arthrosen beteiligt sind. Diabetes, eine der typischen Komorbiditäten von Adipositas, erhöht das Infektionsrisiko bei Hüftoperationen um 10% und sollte daher unbedingt vor der Operation gut behandelt werden. Andere infektionsvermeidende Maßnahmen sind Raucherentwöhnung vor der OP, eine spezielle Vorbereitung der Haut und die Verwendung von Knochenzement mit Antibiotika. Sie sind im Fall von starkem Übergewicht besonders wichtig.

„Auch wenn es keine offizielle Gewichtsgrenze für das Implantieren von Gelenksprothesen gibt: Gerade bei Fällen von krankhafter Adipositas wäre es sehr angezeigt, vor der OP Kilos loszuwerden", meint Prof. Sébastien Parratte von der Universität Aix-Marseille. Die Operateure sollten daher mit den Patienten alle Risiken durchgehen, die sich bei einem Eingriff ohne vorherigen Gewichtsverlust ergeben können. Außerdem sollten die Möglichkeiten besprochen werden, um Gewicht zu reduzieren – wenn nötig auch chirurgische Optionen. Vor der Operation müssen Patienten zudem genau darüber informiert werden, was sie mit dem neuen Hüftgelenk tun können und was nicht. „Gerade bei Adipösen ist die Gefahr einer Dislokation höher als bei Normalgewichtigen", betont Lustig. Vermutet wird auch, dass aseptische Lockerungen von Hüftendoprothesen bei Fettleibigkeit häufiger vorkommen. Diese entstehen vor allem durch Abriebpartikel oder fehlende initiale Stabilität des Implantats. „Um eine Dislokation der Hüfte zu vermeiden, haben sich künstliche Hüftgelenke bewährt, die einen hohen Offset sowie einen verminderten Abduktionswinkel der Gelenkspfanne und einen größeren Hüftkopfdurchmesser haben", erläutert Lustig.

Schließlich spielt auch die passende Operationstechnik eine wichtige Rolle für erfolgreiche Eingriffe. „Die operierenden Ärzte sollten bei adipösen Patienten nur jenen chirurgischen Zugang wählen, der ihnen bestens vertraut ist. Minimal invasive Eingriffe sind jedenfalls nicht angezeigt", so Parratte. Da es in Zukunft immer mehr adipöse Menschen geben wird, die einen Gelenksersatz benötigen, könnten spezielle Operationstechniken Schule machen. Eine Empfehlung lautet etwa, bei adipösen Patienten maßgeschneiderte patientenspezifische Schablonen als Führung zu verwenden, wenn eine Prothese angepasst wird. Das steigert die Genauigkeit, reduziert Blutverlust und Operationszeit und hilft zudem, die Größe von Schnitten und Implantaten bei Patienten mit hohem BMI richtig zu bemessen. Mit patientenspezifischen Schablonen kann auch die mechanische Achse verlässlicher wiederhergestellt werden.

„Eine periphere Nervenblockade über mehrere Wochen könnte Phantomschmerzen vorbeugen."

Prof. Battista Borghi, Bologna

„Aus ärztlicher Sicht ist es jedenfalls sinnvoll, auch extrem fettleibigen Menschen bei Bedarf eine Hüftprothese einzusetzen. Das ist die effektivste Methode, um die Beweglichkeit von Personen mit schweren Arthrosen wiederherzustellen. Die Alternative wären chronische Schmerzen, Behinderung und sogar Pflegebedürftigkeit", so das Resümee von Lustig und Parratte.

Lernen aus der Praxis

Datensammlungen rund um Gelenksimplantate und orthopädische Eingriffe zeigen oft besser als klinische Studien, welche Stärken und Schwächen künstliche Gelenke haben. Die Datenlage von Endoprothetikregistern ist aber noch verbesserungswürdig. Die EFORT-Initiative NORE (Network of Orthopaedic Registries of Europe) will das ändern.

„Die Vorteile von Registern liegen inzwischen auf der Hand, doch die Datenlage lässt zum Teil noch zu wünschen übrig", so EFORT-Generalsekretär Prof. Per Kjærsgaard-Andersen, South Danish University, Vejle, Dänemark. „NORE hat sich zum Ziel gesetzt, die Entwicklung von Registern rund um die Gelenksprothetik zu fördern und die Datensammlungen und Berichte zu harmonisieren und zu standardisieren." In Vorreiterstaaten wie Australien, den Niederlanden, Norwegen und Schweden wurden bereits in den späten 1990ern die kompletten Daten zu Gelenkimplantaten in Registern erfasst. Andere Staaten sammeln bis heute keine Informationen – oder nur in manchen Kliniken oder zu bestimm-



Posterausstellung

Vortragssaal

ten Implantaten, was die Aussagekraft der Ergebnisse schwächt. Oft sind vorhandene Daten schwer mit jenen anderer Register vergleichbar, angefangen bei der Nomenklatur. „Register sollten in allen Ländern verpflichtend eingeführt werden, und zwar flächendeckend und in einer Art, die aussagekräftige Vergleiche ermöglicht", fordert Kjærsgaard-Andersen. NORE strebt keinen gemeinsamen Datenpool an, regt aber in Symposien den nötigen Diskussionsprozess rund um Datenerfassung und -harmonisierung an und engagiert sich im Wissenstransfer. „Derzeit unterstützt NORE Ägypten und die Türkei dabei, nationale Register einzuführen", berichtet Kjærsgaard-Andersen. In Zukunft sollten nationale Registerdaten weltweit ähnlich leicht vergleichbar sein, wie es schon in den nordischen Ländern der Fall ist. „Registerdaten sind nicht nur für hochkomplexe Studien eine wichtige Grundlage, sie können auch für die breite Öffentlichkeit aufbereitet werden. In Schweden können beispielsweise alle Interessierten bestimmte Daten recherchieren, um sich über die Lebensdauer von Implantaten zu informieren oder um die Komplikationsraten in bestimmten Spitälern zu vergleichen."

Tendinitis oder Paratendinitis?

Neues von der Achillessehne bis zum Phantomschmerz wurde im Symposium „Chronic Pain" berichtet. Dr. Carla Stecco, Orthopädin und Anatomin aus Padua, ist der Meinung, dass die Ursache für schmerzhafte Achillessehnen nicht in der Sehne selbst, sondern im umgebenden Bindegewebe (Paratenon) zu suchen ist. „Neuere Studien haben gezeigt, dass Inflammation und Schmerz nicht in der Sehne, sondern im Paratenon beginnen", so Stecco. Einige weitere Beobachtungen stützen diese Hypothese: So zeigen 34% aller asymptomatischen Achillessehnen histopathologische Veränderungen. In schmerzhaften Achillessehnen findet man Nervengewebe, das vom Paratenon in die Sehne einwächst. Geschädigte Achillessehnen zeigen oft gar keine Inflammations-, sondern nur degenerative Zeichen. Und Achillesehnenrisse können auch ohne vorhergehende Schmerzen eintreten.

Ausgehend von diesen Beobachtungen haben Stecco et al anatomisch-histologische, MRI- und Ultraschalluntersuchungen durchgeführt, um herauszufinden, welche Rolle das Paratenon in der Pathogenese von Tendinopathien spielt. Die radiologischen Ergebnisse zeigten, dass bei Patienten mit Beschwerden das Paratenon verdickt ist. „Die Sehne selbst ist nicht innerviert, die paratendinösen Gewebe dagegen sehr gut", erklärt Stecco. Tendinitis ist also meist eher eine Paratendinitis, der Schmerz geht nicht von der Sehne aus, sondern vom Paratenon. Erst die chronische Alteration des Paratenons führt zur Degeneration der Achillessehne, so Steccos Conclusio.

Fachzeitschriften am EFORT-Kongress

Nervenblockade kann Phantomschmerz verhindern

Noch immer leiden 50 bis 80% aller Patienten nach Amputationen an Phantomschmerzen. Die Behandlungsversuche reichen von Akupunktur und Elektrostimulation über medikamentöse Therapie (Antikonvulsiva, Antidepressiva, Opioide) bis zu Neurektomie und Lobektomie und sind doch allesamt wenig zufriedenstellend. Auch die präemptive epidurale Blockade vor der Amputation hat nicht die Erwartungen erfüllt: Es kann damit zwar der akute postoperative Schmerz reduziert werden, auf die Prävention von Phantomschmerzen hat sie jedoch keinen Effekt (Halbert J et al: Clin J Pain 2202; 18).

Periphere Nervenblockaden, die nur drei Tage lang postoperativ durchgeführt werden, sind ebenfalls nicht dazu geeignet, spätere Phantomschmerzen zu verhindern. Prof. Battista Borghi, Anästhesist aus Bologna, der sich schon seit Langem der Erforschung des Phantomschmerzes widmet, plädiert für eine längere postoperative Verweildauer der Nervenkatheter. 2004 hat er damit begonnen, Amputationspatienten mit einer peri- oder intraneuralen lokalen Anästhesie (Katheterinfusion mit 0,5% Ropivacain 5ml/h) zu versorgen. Im Rahmen einer Studie sollte diese Behandlung mit patientengesteuerter Morphinbehandlung verglichen werden. Doch schon die ersten 4 Patienten der Morphingruppe verlangten wegen schwerer bis unerträglicher Schmerzen den Switch zur lokalen Anästhesiegruppe. Insgesamt wurden 60 perineurale und 15 intraneurale Katheter platziert. „Der Intraneuralkatheter sollte zumindest vier Zentimeter tief, in einem adäquaten Abstand von der Operationswunde vom Stumpf Richtung Körper gelegt werden", empfiehlt Borghi. „Zu beachten ist, dass der Nerv durch Retraktion den Kontakt zum Katheter verlieren kann." Im Gegensatz zu früheren Studien wurde die Behandlung über mehrere Wochen fortgesetzt, wenn es nötig war, d.h. wenn nach Absetzen der Infusion Schmerzen auftraten. Die durchschnittliche Verweildauer der Katheter war 28 Tage. Die Ergebnisse der nunmehr observationalen Studie: Von 62 Patienten, die nach 12 Monaten die Studie beendeten, litten nur 3% an schweren Phantomschmerzen. Phantomempfindungen gaben jedoch 39% der Probanden an (Borghi B et al: Anesth Analg 2010; 111).

„Diese Studie zeigt vor allem, dass diese Behandlung sicher ist und ohne große Komplikationen auf mehrere Wochen und Monate ausgedehnt werden kann", so Borghi. „Auch über längere Perioden wurden keine toxischen Nebenwirkungen beobachtet." ■

Bericht: Mag. **Christine Lindengrün**

■04

Quelle:

17th EFORT Congress, 1.–3. Juni 2016, Genf

OrthoLucent™ O'Brien Knochenklemme

Zur Frakturstabilisierung Entwickelt von Todd O'Brien, DPM

Das Carbonfaser-PEEK-Material ist stark, leicht, vollkommen strahlendurchlässig, kann dampfsterilisiert werden und beugt Beschädigungen der Komponentenoberflächen vor.

ARTIKELNUMMER:
1815-R *Gesamtlänge: 13,3 cm*

EXKLUSIV FÜR INNOMED IN DER SCHWEIZ HERGESTELLT

OrthoLucent™ Knochenklemme, klein

Kann bei Verwendung eines Bildverstärkers und bei Röntgenaufnahmen positioniert bleiben.

Carbonfasermaterial ist stark, leicht, vollkommen strahlendurchlässig, kann dampfsterilisiert werden und beugt Beschädigungen der Komponentenoberflächen vor.

ARTIKELNUMMER:
1828 *Gesamtlänge: 17,8cm*

EXKLUSIV FÜR INNOMED IN DER SCHWEIZ HERGESTELLT

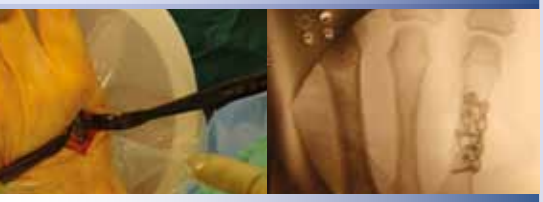

Strahlendurchlässige Mini-Hohmann-Hebel

16 mm Hebelblatt mit Verlängerung

Stark, leicht und strahlendurchlässig

ARTIKELNUMMERN:
1591-R [6 mm, gebogen] *Gesamtlänge: 17,8 cm*
1592-R [8 mm, tief gebogen] *Gesamtlänge: 17,8 cm*
1593-R [8 mm, gebogen] *Gesamtlänge: 17,8 cm*
1594-R [8 mm] *Gesamtlänge: 17,5 cm*
1595-R [6 mm] *Gesamtlänge: 17,5 cm*
1597-R [16 mm] *Gesamtlänge: 17,5 cm*
1596-R [Extender] *Gesamtlänge: 20,3 cm*

Carbonfasermaterial ist stark, leicht, vollkommen strahlendurchlässig, kann dampfsterilisiert werden und beugt Beschädigungen der Komponentenoberflächen vor.

Entwickelt von Jeffrey Lawton, MD

HERGESTELLT IN DEN USA

OrthoLucent™ Hebel

Strahlendurchlässigkeit ohne Funktions- oder Festigkeitsverlust

- Ideal zur Röntgendurchleuchtung
- Dampfsterilisierbar
- Vollkommen strahlendurchlässig
- Flache, mattschwarze Oberfläche*
- Keine Metallübertragung beim Komponentenkontakt
- Etwas höhere Kosten als Edelstahl

Der strahlendurchlässige Hebel besteht aus einem starken, leichten Kohlefaser-PEEK-Verbundwerkstoff, der vollkommen strahlendurchlässig ist, Beschädigungen der Komponentenoberflächen vorbeugt und dampfsterilisiert werden kann

ARTIKELNUMMERN:
2820-R [Für das vordere Kreuzband] *Gesamtlänge: 20,3 cm* *Zinkenbreite: 5mm | 10mm Abstand | 5mm*
3220-02R [Chandler] *Gesamtlänge: 23,2 cm* *Hakenbreite: 19mm*
4535-R [Modifiziert, schmal] *Gesamtlänge: 25,4 cm* *Hebelbreite: 1,6 cm*
4550-R [Modifiziert, stumpf] *Breite am Ende: 1,1 cm* *Gesamtlänge: 27,3 cm*
4558-R [Standard] *Hebelbreite: 1,6 cm* *Gesamtlänge: 24,4 cm*
6130-R [Kobra-Hebel] *Gesamtlänge: 30,5 cm* *Grifflänge: 17,8 cm* *Größte Breite: 3,3 cm*
7110-R [Gebogen, Schmal] *Gesamtlänge: 23,8 cm* *Grifflänge: 17,8 cm* *Hakenbreite: 1,9 cm* *Tiefe ab Biegung: 12,1 cm*



OrthoLucent™ Haken für das hintere Kreuzband Art. 2820-R

OrthoLucent™ Chandler-Haken Art. 3220-02R

OrthoLucent™ Modifizierter Hohmann-Hebel, schmal Art. 4535-R

OrthoLucent™ Modifizierter Hohmann-Hebel, stumpf Art. 4550-R

OrthoLucent™ Standard Hohmann-Hebel Art. 4558-R

OrthoLucent™ Kobra-Hebel Art. 6130-R

OrthoLucent™ Gebogen Hohmann-Hebel, schmal Art. 7110-R

EXKLUSIV FÜR INNOMED IN SCHWEIZ HERGESTELLT

OrthoLucent™ Kaminsky-Browne-Deltamuskelretraktor

Für den deltopektoralen Zugang; kann auch bei der Frakturreposition, Platten-positionierung und Bestätigung der korrekten Schrauben-/Draht-/ Bohrer-Lokalisierung positioniert bleiben

Konturieren des Humeruskopfes unter Deltamuskelretraktion für eine umfassende Darstellung. Trägt zu verkürzten OP-Zeiten bei, unterstützt die Frakturreposition und hält die Komponenten in Position, ohne immer wieder entfernt und wieder eingesetzt werden zu müssen. Dient auch der Vermeidung von Beschädigungen der Komponentenoberflächen.

Aus leichtem Carbonfaser-PEI hergestellt– stark, vollständig strahlendurchlässig und dampfsterilisierbar

Entwickelt von Sean B. Kaminsky, MD

ARTIKELNUMMERN:	
1670-01R [Klein] *Retraktorschaufelbreite: 4,5 cm* *Gesamtlänge: 26,7 cm*	1670-02R [Groß] *Retraktorschaufelbreite: 5,4 cm* *Gesamtlänge: 26,7 cm*

EXKLUSIV FÜR INNOMED IN DER SCHWEIZ HERGESTELLT

Innomed-Europe GmbH c/o Emons Logistik GmbH In Rammelswiesen 9 D-78056 Villingen-Schwenningen
Innomed-Europe LLC Alte Steinhauserstrasse 19 CH-6330 Cham Schweiz Tel: 0041 (41) 740 67 74

Tel: 0049 (0) 7720 46110 60
Fax: 0049 (0) 7720 46110 61
www.innomed-europe.com
info@innomed-europe.net

Einscannen um zu unserer Website zu gelangen

INNOMED®

© 2016 Innomed, Inc.

103 Estus Drive, Savannah, GA 31404 USA (912) 236-0000 info@innomed.net **www.innomed.net**

Sandra Bösmüller, Wien

© www.dasportrait.com

Der lange Kopf der Bizepssehne als Ursache für den vorderen Schulterschmerz

Der vordere Schulterschmerz ist ein häufiges Symptom, das zur Vorstellung an einer unfallchirurgischen oder orthopädischen Abteilung führt. Dieser Artikel soll eine Übersicht über die zahlreichen Ursachen der Bizepssehnenpathologie geben, um eine bessere Differenzierung und damit auch Behandlung zu ermöglichen.

Der Bizepsmuskel ist nicht nur ein zweigelenkiger, sondern auch ein zweiköpfiger Muskel. Der kurze Kopf entspringt am Processus coracoideus, der lange am Tuberculum supraglenoidale der Scapula im Glenohumeralgelenk und zieht über den Sulcus intertubercularis nach extraartikulär, wo beide Köpfe in den Muskelbauch übergehen und über den Lacertus fibrosus an der Unterarmfaszie sowie an der Tuberositas radii inserieren. Die lange Bizepssehne (LBS) wird beim Austritt aus dem Glenohumeralgelenk durch eine Weichteilschlinge, den sogenannten Bizeps-Pulley (Abb. 1), stabilisiert. Dieser wird durch das coracohumerale Ligament (CHL), das superiore glenohumerale Ligament (SGHL) sowie durch Teile der Subscapularissehne (SSC) und der Supraspinatussehne (SSP) gebildet.

Die Blutversorgung der LBS erfolgt über die A. circumflexa humeri anterior, welche die Sehne von distal erreicht. Die Innervation erfolgt über ein komplexes Netzwerk an Neurofilamenten, ausgehend vom Nervus musculocutaneus. Die Hauptfunktion des Bizepsmuskels besteht in der Ellbogenflexion sowie in der Unterarmsupination. Biomechanisch betrachtet hat die LBS im Glenohumeralgelenk weitere Funktionen: Sie agiert als vorderer Schulterstabilisator sowie als Humeruskopfdepressor, jedoch nur dann, wenn die Depressorfunktion der Rotatorenmanschette im Sinne einer Ruptur nicht mehr gegeben ist.

Pathophysiologisch liegen dem LBS-Schmerz drei Hauptursachen zugrunde: Inflammation bzw. Degeneration, Instabilität oder Rupturen.

Tendinitis, Peritendinitis und Tendinose

Unter dem Aspekt der Inflammation werden zwei Gruppen differenziert betrachtet: die Tendinitis sowie die Peritendinitis.

Die isolierte Tendinitis ist selten (5% Inzidenz) und zumeist bei jungen Patienten mit Überlastungssyndrom anzutreffen. Sie ist eine Domäne der konservativen Therapie mittels Sportkarenz, entzündungshemmender Medikation (NSAR) sowie gezielter Physiotherapie (Scapulafixatoren- und Depressorentraining). Falls die konservative Therapie nicht zur Beschwerdefreiheit führt, kann dem Patienten auch die operative Therapie (Tenodese) angeboten werden. Für den Rest der Tendinitiden gilt, dass sie gehäuft mit anderen Schulterpathologien wie zum Beispiel Impingement oder Rotatorenmanschetten(RM)-Läsionen auftreten. Hier ist in erster Linie die Hauptpathologie zu behandeln. Je nach Zustand der LBS kann diese entweder tenotomiert oder mittels Tenodese versorgt werden.

Die Peritendinitis entspricht einer Tenosynovitis der LBS. Es zeigen sich klinisch eine deutliche Druckdolenz bei Palpation, eine Schmerzzunahme bei Überkopfaktivitäten und eine Wanderung des Schmerzpunktes bei Außenrotation. Weiters liegt ein positives „biceps tension sign“ vor. Die Behandlung der Peritendinitis ist ebenfalls konservativ und besteht aus Sportkarenz, kühlen Umschlägen sowie Physiotherapie (Scapulafixatoren- und Depressorentraining).

KEYPOINTS

- *Wir wissen derzeit bei Weitem noch nicht alles über die Funktion und Pathologie der langen Bizepssehne (LBS).*
- *Der vordere Schulterschmerz, welcher durch eine LBS-Pathologie ausgelöst wird, kann in jedem Lebensalter auftreten.*
- *Die Ursachen dafür können äußerst vielfältig sein und sind in Abhängigkeit ihrer Genese differenziert zu therapieren.*
- *Die konservative Therapie ist Mittel der Wahl.*
- *Operativ erzielen sowohl die Tenodese als auch die Tenotomie gute funktionelle Ergebnisse. Es empfiehlt sich, auf Begleitverletzungen (RM-Rupturen, Impingement, SSC-Rupturen) zu achten.*
- *Die Tenotomie sollte bei Teilrupturen der LBS, einer therapieresistenten Tenosynovitis, bei Instabilität oder bei Patienten über 60 Jahren bevorzugt werden.*
- *Die Tenodese ist eine ausgezeichnete Therapie bei jungen und aktiven Patienten.*

Bei der Tendinose (Abb. 2) handelt es sich um eine Sehnendegeneration. Sie präsentiert sich mit ähnlicher Symptomatik wie die Tendinitis, allerdings geben Patienten hier auch Ruheschmerzen an. Die Behandlung unterscheidet sich von den o.g. Therapien: Entzündungshemmende Medikation und kalte Umschläge sind nicht zielführend. Es werden Dehnungsübungen des Bizeps, exzentrisches Mus-

keltraining, RM-Training sowie die graduelle Steigerung des Krafttrainings empfohlen. Stellt sich konservativ kein Behandlungserfolg ein, ist zumeist die Tenotomie Methode der Wahl.

Instabilität

Die LBS-Instabilität entsteht durch einen Verlust der stabilisierenden Weichteile, wobei Habermeyer[1] in 90% eine Assoziation mit Verletzungen des Bizeps-Pulleys angibt und Lafosse[2] bei 200 untersuchten RM-Rupturen in 45% eine vordere oder hintere Instabilität beschreibt. Eine Klassifikation der Bizeps-Pulley-Rupturen wurde von Habermeyer 2004 publiziert.[1] Bei jungen Patienten mit isolierter Bizeps-Pulley-Ruptur kann dieser unter Umständen auch rekonstruiert und so die Instabilität behoben werden. Ist die Sehne selbst bereits von degenerativen Veränderungen betroffen oder steht eine RM-Ruptur im Vordergrund, sollte die Tenodese oder Tenotomie angedacht werden.

Rupturen

Bei der LBS-Ruptur handelt es sich meist um einen degenerativen Prozess. Klinisch beschreibt der Patient einen in den Muskelbauch ausstrahlenden Schmerz, vorderen Schulterschmerz, repetitives Schnappen, Schmerz bei Überkopfaktivität, Nachtschmerz sowie eine plötzliche Schmerzfreiheit nach der Sehnenruptur. Weiters klagen die Patienten gelegentlich über eine neu aufgetretene Schwellung im Bereich des distalen Oberarms, welche dem abgesunkenen Muskelbauch des Bizeps entspricht und lediglich ein kosmetisches Problem darstellt. Die Funktion des Bizeps bleibt durch den Ursprung des kurzen Kopfes der Bizepssehne am Processus coracoideus weitgehend erhalten. Darüber ist der Patient aufzuklären und eine symptomatische Therapie einzuleiten. In einer geringeren Zahl der Fälle kann die Ruptur auch durch ein hochenergetisches Trauma bzw. eine kraftvolle Dezeleration des Unterarmes verursacht werden. Im Prinzip ist auch hier die symptomatische Behandlung ausreichend, auf Wunsch der doch meist jungen Patientenklientel kann eine Tenodese durchgeführt werden.

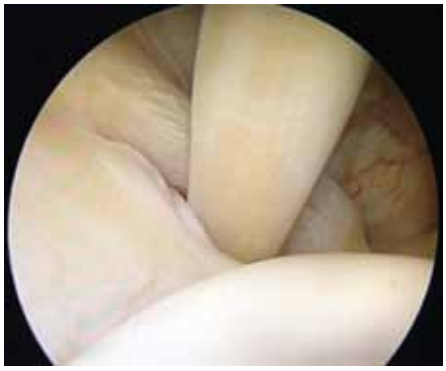

Abb. 1: Bizeps-Pulley (ASK)

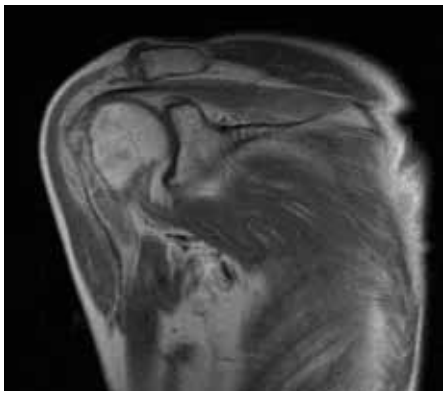

Abb. 2: Bizepstendinose (massive Hypertrophie)

Abb. 3: SLAP-Läsion Typ II (ASK)

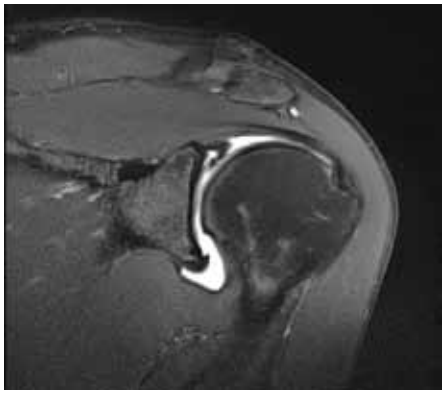

Abb. 4: SLAP-Läsion Typ II (Arthro-MRT)

Abb. 5: SLAP-Refixation mit Nahtankern

SLAP-Läsion

Als Sonderform der LBS-Pathologien ist die SLAP-Läsion („superior labrum anterior to posterior“) anzuführen. Hierbei handelt es sich um eine Verletzung des Bizepssehnenankers am superioren Labrum von ca. 10 bis 2 Uhr (Abb. 3). Diese Verletzung kann einerseits traumatisch durch einen Sturz auf den abduzierten und flektierten Arm oder häufiger durch repetitive Mikrotraumata im Rahmen von Überkopfsportarten entstehen. Klinisch äußert sie sich durch ein Schnappen, ein Instabilitätsgefühl sowie einen Kraftverlust. Als aussagekräftigster klinischer Test eignet sich der O’Brien-Test, der jedoch nur hinweisgebend auf eine SLAP-Läsion ist, wenn er als einziger Test positiv ist. Diagnostisch sollte nach der obligaten Röntgenuntersuchung eine Arthro-Magnetresonanztomo-

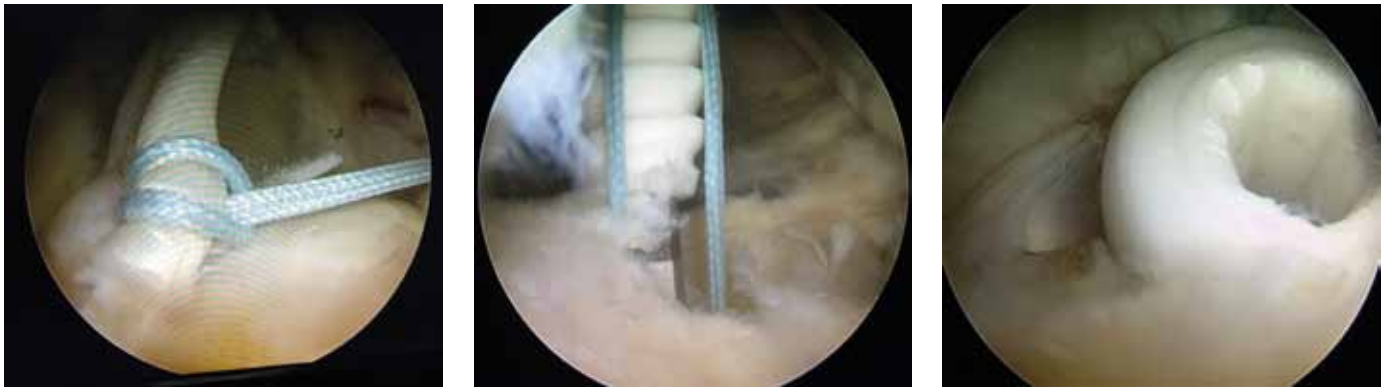

Abb. 6: Proximale Bizepstenodese

grafie (Arthro-MRT) mit intraartikulärer Kontrastmittelapplikation durchgeführt werden, um die Pathologie am Bizepssehnenanker sowie am Labrum besser darstellen zu können (Abb. 4).

Es lassen sich seit der Erstbeschreibung der Verletzung durch James Andrews 1985 bei Wurfsportlern mehrere Typen der SLAP-Läsion differenzieren.[3] Steven Snyder[4] gab der SLAP-Läsion 1990 ihren Namen und beschrieb in seiner Publikation erstmalig 4 Typen: Die Typ-I-Verletzung entspricht einer Aufrauung am Bizepssehnenanker und tritt mit einer Inzidenz von ca. 11% auf. Die Typ-II-Verletzung ist mit 55% Inzidenz der häufigste Typ und entspricht einem Riss des superioren Labrums bzw. des Bizepssehnenankers am superioren Glenoid. Bei der Typ-III-Verletzung (Inzidenz 33%) handelt es sich um einen Korbhenkelriss des superioren Labrums, wobei das verbleibende Labrum sowie der Bizepssehnenanker noch am Glenoid anhaften. Mit 15% Inzidenz deutlich seltener ist die Typ-IV-Verletzung mit einem Korbhenkelriss des superioren Labrums mit einem zusätzlichen Riss in die LBS.

Maffet et al[5] erweiterten 1995 die SLAP-Läsionen um weitere 3 Typen, die an dieser Stelle nicht eigens angeführt werden, um den Rahmen des Artikels nicht zu sprengen. Diese hochgradigen SLAP-Läsionen sind selten und bedürfen einer individuellen Therapie.

Von der Typ-II-Läsion sind Normvarianten des superioren bzw. anterioren Labrums zu differenzieren. Es handelt sich hierbei um den sogenannten Buford-Komplex (Inzidenz 1,5–5%), welcher ein verdicktes mittleres glenohumerales Band bezeichnet, das bis zur Basis des Bizepssehnenankers zieht. Als sublabrales Foramen (Inzidenz 12%) wird eine Aussparung des anterioren Labrums von 1 bis 3 Uhr bezeichnet, welches nicht mit einer SLAP-Läsion verwechselt werden darf. Diese Normvarianten führen bei operativer Refixation zu Bewegungseinschränkungen vor allem in der Außenrotation.

Die Therapie der SLAP-Läsionen erfolgt in Abhängigkeit von ihrem Typ: Die Typ-I-Verletzung wird konservativ behandelt, die Typ-II-Verletzung kann mittels Refixation des Bizepssehnenankers, Tenodese oder Tenotomie versorgt werden, bei der Typ-III-Verletzung ist die Resektion des Korbhenkels Therapie der Wahl und bei der Typ-IV-Verletzung die Tenodese.

Bezüglich der operativen Therapie der Typ-II-Verletzung herrscht international kein Konsensus. Wir bevorzugen bei jungen und aktiven Patienten die anatomische Refixation des Bizepssehnenankers mittels Nahtankern (Abb. 5). Eine aktive Außenrotation sollte bis 8 Wochen postoperativ vermieden werden, die volle Sportfähigkeit erlangt der Patient 6 Monate nach Operation. Auffallend bei dieser Technik ist die relativ lange Schmerzperiode (bis zu 6 Monate postoperativ) bei guter Funktion. Alternativ zur Refixation kann eine Tenodese, also die extraanatomische Verankerung der Bizepssehne am Sulcus intertubercularis, durchgeführt werden (Abb. 6). Der Vorteil liegt in der schnelleren Schmerzfreiheit bei guter Funktion, wobei auch hier eine volle Sportfähigkeit erst nach 6 Monaten gegeben ist.

Die am einfachsten durchzuführende Technik ist die Tenotomie. Sie führt zu einer raschen Schmerzfreiheit und erlaubt die sofortige freie Beweglichkeit bis zur Schmerzgrenze. Die Patienten zeigen nur ein minimales Kraftdefizit in Ellbogenflexion und Supination des Unterarmes; störend ist in manchen Fällen die Popeye-Deformität, wenn der Muskelbauch des Bizeps nach distal rutscht. Bei älteren Patienten mit niedrigerem Leistungsniveau sowie bei eventuell vorliegenden Begleitpathologien (RM-Rupturen, Impingement etc.) ist die Tenotomie Methode der Wahl. In jedem Fall ist es wichtig, mit dem Patienten die Vor- und Nachteile der jeweiligen Technik zu besprechen.

Sonderfälle

Zu guter Letzt müssen noch einige Sonderfälle, die für den vorderen Schulterschmerz ursächlich sein könnten, angesprochen werden. Eine glenohumerale Laxizität mit Hypermobilität des Schultergelenks kann dazu führen, dass sich der Bizepsmuskel beim Versuch, den Kopf in der Pfanne zu stabilisieren, überanstrengt. Eine Entzündung der vorderen Gelenkskapsel mit Synovitis kann durch die Nahebeziehung zur LBS ebenso einen vorderen Schulterschmerz erzeugen. Die Funktion der LBS kann schließlich auch durch eine skapuläre Dyskinesie beeinträchtigt sein. ■

Autoren:
Dr. **Sandra Bösmüller**
Prim. Ao. Univ.-Prof. Dr. **Christian Fialka**
AUVA-Unfallkrankenhaus Meidling
E-Mail: sandra.boesmueller@auva.at

■04

Literatur:

1 Habermeyer P et al: J Shoulder Elbow Surg 2004; 13(1): 5-12 **2** Lafosse L et al: Arthroscopy 2007; 23(1): 73-80 **3** Andrews J et al: Am J Sports Med 1985; 13(5): 337-41 **4** Snyder SJ et al: Arthroscopy 1990; 6(4): 274-9 **5** Maffet MW et al: Am J Sports Med 1995; 23(1): 93-8

A.L.P. S.®
Proximales Humerus Plattensystem

Zwei Plattenoptionen zur optimalen subchondralen Unterstützung

- baut auf dem Prinzip der räumlichen subchondralen Unterstützung auf
- ermöglicht intraoperative Flexibilität und Effizienz
- verringertes Komplikationsrisiko in Zusammenhang mit proximalen Humerusfrakturen
- reduziert Varusfehlstellungen
- minimiert subacromiales Impingement durch Niedrigplatten-Konfiguration
- die hohen Platten sitzen 1 cm zur größeren Tuberositas und bieten zwei zusätzliche Schraubenlöcher an

A.L.P. S. Technologie

- vereinfachte Bohrtechnik durch vorgeladene Einweg F.A.S.T. Guide Einsätze
- kegelförmige dreifach-führende Verriegelungsschrauben und Doppelgewindehaken erleichtern das Entfernen
- multi-direktionale Kobalt-Chrom Schrauben erlauben 25 Grad Winkelvariabilität

www.zimmerbiomet.com

©2016 Zimmer Biomet®. Alle aufgeführten Handelsmarken Eigentum der Zimmer Biomet, Inc. oder deren verbundenen Unternehmen.

ZIMMER BIOMET
Your progress. Our promise.™

C. Wurnig, Wien

Inverse Schultertotalendoprothese: ein Schritt in die richtige Richtung?

Die inverse Schultertotalendoprothese führt zu guten Langzeitergebnissen. Dieses Design gewährleistet die Reetablierung eines stabilen Drehzentrums und damit eine gute Schulterfunktionalität. Allerdings sind Revisionsraten zwischen 15 und 20% zu erwarten. Durch die entsprechende Implantatwahl kann eine höhere Stabilität bzw. ein geringeres Luxationsrisiko gewährleistet werden. Ebenso kann das Notching, das möglicherweise für die Glenoidlockerung verantwortlich ist, minimiert werden.

Das Design der inversen Schultertotalendoprothese hat im Gelenksersatz der Schulter eine deutliche Ausweitung der Möglichkeiten gewährleistet. Das Prinzip besteht in der Wiederherstellung eines stabilen Drehzentrums, was für das weichteilgeführte Schultergelenk sehr wichtig ist. Aufgrund des sehr erfolgreichen Konzeptes hat sich die Indikation zur Verwendung eines solchen inversen Designs sehr ausgeweitet. Es findet Anwendung bei Rotatorenmanschettenarthropathien, Tumorresektionen, wenn der Deltoideusansatz und -ursprung erhalten werden können, bei komplexen Fraktursituationen, im Speziellen bei Drei- und Vierteilfrakturen, sowie in Revisionssituationen.

Nachdem auch immer mehr jüngere Patienten mit einem solchen Prothesendesign versorgt werden, sind mittelfristige und längerfristige Ergebnisse gefragt. In Anlehnung an das Design von Paul Grammont (DePuy, Johnson & Johnson) gibt es nun zahlreiche andere Hersteller, die ein sehr ähnliches Design anbieten. Hinsichtlich der Designfrage ergeben sich mehrere Möglichkeiten, um die Haltbarkeit einer solchen Endoprothese zu verlängern.

Glenoidkomponente: Die Glenoidkomponente besteht üblicherweise aus einer Basisplatte (Metaglene), die zementfrei im Knochen verankert wird, sowie einer Halbkugel (Glenosphäre), die an der Basisplatte fixiert wird.

Basisplatte: Hier gibt es die Möglichkeit einer Verankerung mittels eines Zentralzapfens sowie der Verankerung mittels eines Mehrzapfen-Verankerungsprinzips.

Zusätzlich wird die Basisplatte mit Schrauben im Glenoid fixiert, wobei diese entweder winkelstabil oder nicht winkelstabil gesetzt werden können. Die Glenosphäre (Halbkugel) wird dann mithilfe eines Konus-press-fit-Mechanismus an dieser Basisplatte fixiert. Die Glenosphäre ist designabhängig entweder aus einer Chrom-Kobalt-Stahl-Legierung oder aus Polyäthylen. Der Vorteil der Polyäthylen-Glenosphäre besteht darin, dass die Basisplatte (Metaglene) radiologisch besser beurteilt werden kann (Abb. 1).

Die Basisplatte gibt es üblicherweise in einer Dimensionierung, ausgenommen Revisionsbasisplatten mit entsprechend längerem Zapfen etc. Die Glenosphäre ist in unterschiedlichen Größen vorhanden und die Größe wird entweder durch Planung präoperativ bestimmt oder intraoperativ entsprechend der Weichteilspannung gewählt. Gesichert ist allerdings heute, dass eine größere Glenosphäre eine höhere Sicherheit hinsichtlich Luxation sowie einen größeren Bewegungsumfang gewährleistet.

Die Schaftkomponente kann entweder zementiert oder zementfrei verankert werden, wobei deutlich häufiger eine zementierte Verankerung gewählt wird. Letztendlich ist es jedoch die Entscheidung des Operateurs, welcher Verankerungstyp verwendet wird. Der Schaft liegt entweder als Monoblock-Variante vor oder als Modularsystem. Bei den modularen Systemen kann die Retrotorsion variiert werden, bei einigen Modellen auch der Winkel zwischen Schaft und Epiphyse sowie die Lateralisierung. Modulare Schäfte finden hauptsächlich in der Fraktursituation ihre Anwendung. Seit Kurzem sind auch schaftlose Varian-

Abb. 1: Gute Einsicht der Basisplatte durch PE-Glenosphäre

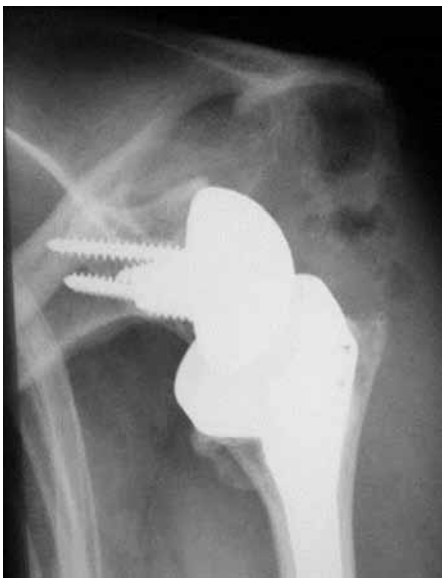

Abb. 2: Deutliches Notching an der Unterkante der Glenosphäre

Sirveaux et al 2004	n=80	FU=44 (mo)	5% Komplikationsrate
Frankle e al 2006	n=60	FU=36 (mo)	17 %Komplikationsrate
Zumstein 2011 – Metaanalyse	n=782		24% Komplikationsrate 13% Revisionsrate
Favard et al 2006	n=127	FU=49 (mo)	5% Komplikationsrate
Guery 2006	n=77	FU=70 (mo)	12% Komplikationsrate
Wall et al 2006	n=191	FU=38 (mo)	19% Komplikationsrate
Boileau et al 2009	n=42	FU=50 (mo)	12% Komplikationsrate 5% Revisionsrate
Werner et al 2009	n=58	FU=38 (mo)	50% Komplikationsrate; 33% Revisionsrate
Irlenbusch et al 2009	n=59	FU=46 (mo)	25% Komplikationsrate
Mulieri 2010	n=72	FU=52(mo)	20% Komplikationsrate
Ekelund 2011	n=27	FU=56 (mo)	9% Revisionsrate
Favard 2011	n=446	FU=13 (mo)	11% Revisionsrate @10yrs
Naveed 2011	n=50	FU=39 (mo)	14% Komplikationsrate 8% Revisionsrate

Tab. 1: Inverse Schultertotalendoprothese: Langzeitergebnisse

ten am Markt. Der Vorteil liegt in der Erhaltung der Knochensubstanz. Inwieweit sich die Verwendung einer schaftlosen Verankerung auf Haltbarkeit und klinisches Ergebnis auswirkt, kann derzeit nicht beantwortet werden.

Komplikationsmöglichkeiten

Infekt: Schultertotalendoprothesen, im Speziellen inverse Schultertotalendoprothesen, haben eine deutlich höhere Infektionsrate als Hüft- und Knietotalendoprothesen. Die Rate der Infekte ist mit etwa 3% anzusetzen. Relativ häufig wird in den Abstrichen ein Corynebacterium acne nachgewiesen. Dementsprechend sollte auch im Rahmen der Antibiotikaprophylaxe dieser Keim berücksichtigt werden.

Abb. 3: Verhindern des Notchingphänomens durch Distalisieren der Basisplatte

Instabilität: Eine Luxation, im Speziellen bei Revisionsoperationen, zählt ebenfalls zu den häufigeren Komplikationen nach inverser Schultertotalendoprothese. Die Instabilitätsrate kann durch Verwendung von größeren Glenosphären deutlich gesenkt werden.

Abb. 4: Temporärer Zementspacer nach Infekt

Glenoidnotching: An der Unterkante des Glenoids kann es durch Impingement der humeralen Komponente am glenoidalen Knochen zu einer Osteolyse kommen, was möglicherweise zu einer aspetischen Lockerung der Glenoidkomponente führen kann (Abb. 2). Um dieses Notching möglichst hintanzuhalten, sollte die Basisplatte der Glenoidkomponente möglichst an den Unterrand der Pfanne gesetzt werden. Durch Wahl einer entsprechenden Glenosphäre kann der Abstand der kaudalen Glenoidkante zur Epiphyse der Schaftkomponente zusätzlich vergrößert werden. Diese Maßnahmen tragen zur Verhinderung des Notchingphänomens wesentlich bei (Abb. 3).

Lockerung der Komponenten: Wesentlich häufiger als die humerale Komponente ist die Glenoidkomponente von einer Lockerung betroffen. Im Falle einer Revision sind häufig Knochenblockinterpositionen erforderlich.

Nervenläsionen: Durch Dehnung des Plexus brachialis bzw. durch entsprechende Präparation im Bereich des Recessus axillaris kann es zu Nervenschädi-

gungen kommen, die jedoch üblicherweise passager sind.

Langzeitergebnisse

Nachdem sich die Indikation zur Implantation einer inversen Schultertotalendoprothese deutlich ausgeweitet hat, sind Langzeitergebnisse von großem Interesse. In der Literatur finden sich Berichte über klinische Ergebnisse zwischen 13 und 70 Monaten. Die Ergebnisse sind sehr unterschiedlich, die Revisionsrate liegt zwischen 8% und 33% (Tab. 1).

In einer eigenen Nachuntersuchung von 122 Patienten nach einem durchschnittlichen Nachuntersuchungszeitraum von 7 Jahren fanden wir eine hohe Patientenzufriedenheit und hohe Funktionalität. Wir hatten eine Revisionsrate von 17%. Die Ursachen für Revisionsoperationen waren Luxationen, Infekte, Frakturen, aseptische Lockerungen sowie Polyäthylenabrieb bei einem retentiven Inlay. Das schon oben beschriebene Notching wurde in unserer Serie in mehr als zwei Dritteln der Fälle gefunden. In der Literatur wird die Notchingrate zwischen 50 und 88% angegeben.

Eine Arbeit aus dem Jahr 2011 beschreibt einen deutlichen Funktionsverlust 6–7 Jahre nach Implantation, was einerseits durch das zunehmende Alter der Patienten erklärt werden kann, aber andererseits auch durch die Überdehnung bzw. Überlastung des Musculus deltoideus. Hinsichtlich der Lockerungsrate werden in der Literatur zwei Gipfel beschrieben, und zwar nach etwa 3 Jahren sowie nach etwa 6–7 Jahren.

Revisionsoperation

Glenoidauslockerung: Hier gilt es, das Knochendefizit durch entsprechenden Aufbau mit autologem Knochen (Beckenspan) zu kompensieren. Die Fixation dieser Knochenblöcke kann in der Regel über Schrauben der Glenoidkomponente erreicht werden.

Frakturen: Entsprechend der Frakturlage ist entweder eine Langschaftprothese vonnöten oder die Fraktur kann entsprechend verplattet werden.

Infektion: Im Rahmen einer Revisionsoperation bei Infektionen kann es notwendig sein, einen Spacer zu implantieren, den wir dafür intraoperativ anfertigen (Abb. 4).

Luxation: Bei Luxation ist es in der Regel notwendig, ein höheres Inlay zu implantieren. Die sogenannten retentiven Inlays haben sich in unseren Händen nicht bewährt und haben meistens zu einem erhöhten Polyäthylenabrieb geführt. ■

Autor: Prim. Univ.-Doz. Dr. **Christian Wurnig**
Orthopädisches Spital Speising, Wien
E-Mail: christian.wurnig@oss.at
■04

NEWS

Neuer EMSOS-Präsident

Prof. Dr. Georg Gosheger aus Münster wurde von der European Musculo-Skeletal Oncology Society (EMSOS) zum Präsidenten gewählt.

Auf dem jährlichen Kongress der Gesellschaft, der in diesem Jahr in Nantes, Frankreich, stattfand, wurde der Direktor der Klinik für Allgemeine Orthopädie und Tumororthopädie des Universitätsklinikums Münster von den Delegierten zum Präsidenten bis einschließlich 2018 bestimmt. Die EMSOS ist eine interdisziplinäre Gesellschaft von Tumororthopäden, Pathologen, Onkologen, Kinderonkologen und Strahlentherapeuten. Sie besteht seit 1987 und hat 152 Mitglieder aus 28 europäischen Ländern. Parallel zum Wissenschaftskongress wird jährlich auch ein begleitendes Symposium speziell für Pflegende von tumorerkrankten Kindern und älteren Menschen ausgerichtet.

© UKM

Prof. Dr. Georg Gosheger mit dem Bronze-Symbol der EMSOS, deren Präsident er bis einschließlich 2018 sein wird

Gosheger ist der erste deutsche Orthopäde, der an der Spitze der Gesellschaft steht. Für seine Präsidentschaft hat er sich zum Ziel gesetzt, die in Deutschland erfolgreich umgesetzte Zertifizierung der Tumorbehandlung auf sämtliche europäische Tumorzentren auszuweiten. *(red)* ■

TERMIN

ÖGF-Wintertagung

„Die mediale instabile Säule und deren Erkrankungsbilder – ein Update“

25. November 2016
13:00 – 18:00 Uhr

Tagungszentrum Schönbrunn, 1130 Wien

Information & Anmeldung: www.fussgesellschaft.at

K. Schatz, Wien

Schaftfreie Schulterendoprothese

Fortschritt oder Modeerscheinung?

Nach der ersten Publikation von Neer 1974[1] über den endoprothetischen Ersatz des Schultergelenkes entwickelte sich die Disziplin hinsichtlich der Schaftlänge kontinuierlich in die gleiche Richtung. Unter Berücksichtigung des mit Abstand wesentlichsten Aspekts, der anatomisch korrekten Rekonstruktion, wurden über die vergangenen Jahrzehnte vier Generationen von konventionellen Endoprothesen entwickelt und inzwischen auch bereits zwei Generationen von Kurzschaftprothesen vorgestellt, die eine immer korrektere Positionierung der Implantate ermöglichten.

Komplikationen im Schaftbereich sind zwar relativ selten (intraoperative Schaftfrakturen: 1,5%, postoperative periprothetische Frakturen: 1,6–2,3%), langfristig kommt es jedoch bei der Schaftprothese durch „stress shielding“ mit Osteolysen und Schaftlockerungen auch zu Knochenresorptionen. Erschwerend kommt hinzu, dass nach fehlgeschlagener Primärimplantation jede weitere Revisionsoperation mit signifikantem zusätzlichem Knochenverlust und dementsprechend schlechten klinischen Ergebnissen einhergeht.

Unter allen zu berücksichtigenden Parametern zeigte sich vor allem ein Trend über die Jahrzehnte hinweg: Die Prothesenschäfte wurden nahezu linear immer kürzer. Diese Entwicklung war unübersehbar und dem Wunsch des Chirurgen geschuldet, möglichst wenige Komplikationen im Bereich des Schaftes zu haben. Insbesondere gilt es, mögliche Komplikationen im Bereich des Schaftes zu vermeiden und gleichzeitig für allfällige Revisionseingriffe ausreichend Knochenmaterial zur Verfügung zu haben. Prinzipiell würde sich unter diesem Aspekt das sogenannte „resurfacing“, also der reine Oberflächenersatz ohne Kopfresektion, anbieten, allerdings um den Preis der Rekonstruktion des Gelenks im Sinne einer Totalendoprothese, da die einwandfreie Implantation eines Glenoidersatzes aufgrund der mangelhaften Glenoidexposition technisch sehr schwierig, wenn nicht unmöglich ist.

Als eine der ersten schaftfreien Endoprothesen kam 2004 die Simplicity (Wright Medical) auf den Markt. 2010 erschien darüber die erste Originalarbeit von Huguet et al.[2] 63 Patienten wurden eingeschlossen, das Follow-up war 3 Jahre, untersucht wurden Prothesen des Typs TESS (Zimmer-Biomet), die sowohl als Hemi- (n=44) als auch als Totalendoprothesen (n=19) implantiert worden waren. Indikationen waren primäre und posttraumatische Arthrosen sowie Osteonekrosen. Huguet et al berichteten über eine Verbesserung des Constant Score von 35 präoperativ auf 75 nach 3 Jahren, Anteversion von 49° auf 145° sowie Außenrotation von 20° auf 40°. In ihrem Kollektiv kam es weder zu Lockerungen noch zu Osteolyse, „stress shielding“ oder radiologischen Saumbildungen um die Prothese. Allerdings berichteten sie über 5 intraoperative Frakturen im Bereich des lateralen Cortex beim Einschlagen des Schaftes, die nach 2 Monaten allesamt konservativ und komplikationslos ausgeheilt waren. 7 von 63 Prothesen mussten innerhalb von 3 Jahren entfernt werden, wobei viermal eine Infektion, zweimal eine massive Rotatorenmanschettenruptur und einmal eine Instabilität der Grund für den Revisionseingriff waren. Die hohe Revisionsrate von 11,1 ist durch die hohe Rate an Hemiprothesen im Kollektiv zu erklären.

2013 publizierten Berth und Pap ihre Vergleichsstudie von TESS (schaftfrei) versus Affinis (mit Schaft).[3] 82 Patienten wurden prospektiv randomisiert im Rahmen einer longitudinalen Arbeit eingeschlossen. Als einzige Indikation für den Gelenksersatz wurde die Arthrose definiert, implantiert wurden ausschließlich Totalendoprothesen. Die 2-Jahres-Ergebnisse zeigten bei beiden ähnlich signifikante Verbesserungen bei ROM, DASH und Constant Score, wesentliche Unterschiede zwischen den beiden Prothesen wurden keine festgestellt. Die einzigen Parameter, die beim schaftfreien Implantat besser waren, ergaben sich aus der weniger invasiven Operationstechnik: OP-Zeit, Blutverlust und Hospitalisierungsdauer waren in dieser Gruppe niedriger. Radiologisch konnten bei beiden Prothesentypen nach 2 Jahren keinerlei Lockerungen festgestellt werden. Es gab eine intraoperative Fraktur des Tuberculum majus bei der Schaftprothese, Revisionen waren innerhalb des Beobachtungszeitraumes in beiden Gruppen nicht notwendig gewesen.

Die größte Fallzahl wurde im Rahmen einer Arbeit von Churchill 2014 publiziert.[4] 149 Patienten mit Simplicity-Prothese (Tornier, resp. Wright Medical) wurden prospektiv randomisiert über 2 Jahre betrachtet. Zusammenfassend konnte auch hier eine signifikante Verbesserung hinsichtlich Constant Score, ASES-Score, Kraft, Schmerz und Bewegungsausmaß in allen 3 Ebenen evaluiert werden. Die verblindete radiologische Kontrolle anhand eines Vergleichs einer Aufnahme 2 Wochen postoperativ mit einer 2-Jahres-Untersuchung zeigte keinerlei Zeichen von

Lockerung, Saumbildung, Osteolyse oder „stress shielding“. Die Studie ergab also stabile Verhältnisse der Simplicity-Prothesen nach 2 Jahren.

Die aktuellsten Ergebnisse findet man bei Habermeyer, der im Rahmen einer mittelfristigen prospektiven Studie mit 96 Patienten über einen Zeitraum von 5 Jahren durchaus interessante Ergebnisse zu einigen Detailaspekten publizierte.[5] Die Indikationen waren heterogen, implantiert wurde immer eine Eclipse (Arthrex), entweder mit oder ohne Glenoidersatz. Abduktion/Elevation, Außen- und Innenrotation sowie Constant Score und Kraft verbesserten sich wie bei allen anderen Autoren signifikant. Die radiologische Analyse ergab jedoch ein gehäuftes Vorliegen von „verminderter spongiöser Knochendichte“ im Bereich des Tuberculum majus. Dieses Phänomen lag bei 54% aller Hemiarthroplastiken sowie bei 46% aller Totalendoprothesen vor. Diese Veränderung wurde als Zeichen der Knochenresorption gewertet, was allerdings keinerlei klinische Unterschiede im Vergleich zur Gruppe ohne dieses Phänomen innerhalb der 5-Jahres-Beobachtung zur Folge hatte. 1 Patient aus der Gruppe mit herabgesetzter Knochendichte im Trochanterbereich hatte zusätzlich eine inkomplette Aufhellungslinie im Bereich der Verankerung, 3 Patienten zeigten zusätzliche Knochenresorptionen unterhalb des Prothesenhalses. 2 von diesen wiederum hatten gleichzeitig eine Glenoidlockerung.

Die gesamte Komplikationsrate wurde mit 12,8% angegeben, die Revisionsrate war 9%.

7 Prothesentypen am Markt

2004 wurde die Simplicity-Prothese vorgestellt (vormals Tornier, jetzt Wright Medical). Sie ist derzeit die Einzige, die eine Zulassung in Amerika hat und FDA-approved ist (März 2015). 2010 wurden erste klinische Ergebnisse aus Frankreich publiziert. Das Design ist zweiteilig mit drei Finnen, die Beschichtung ist porös, was ein gutes Einwachsen des Implantats ermöglichen soll.

Biomet brachte 2004 die Modellreihe TESS auf den Mark (etwas später gefolgt von der NANO, einem Implantat der zweiten Generation, also einer Prothese, die sowohl anatomisch als auch invers eingebaut werden kann), ebenfalls als porös beschichtetes Implantat zum metaphysären „impaction grafting“ ausgelegt. Es gibt derzeit noch keine Zulassung für die USA (IDE Trial läuft).

2005 kam Arthrex mit der Eclipse auf den Markt. Sie ist dreiteilig, mit rauer, sandgestrahlter Oberfläche, einem zentralen Cage und als Einzige mit einem Einschraubmechanismus versehen (kein „impaction grafting“, derzeit noch nicht FDA-approved, ebenfalls IDE-Trial-Status).

2008 folgte die Markteinführung der Affinis-Kurzschaftprothese (Mathys) in Europa, mit einem ähnlichen sogenannten „Open window“-Kragendesign wie bei Simplicity, aus Titan mit poröser Oberfläche und Keramikkopf. Auch hier gilt wieder: bisher keine FDA-Prüfung absolviert.

2012 erfolgte der Start der SIDUS-Kurzschaftprothese, ähnlich der Affinis mit 4 offenen Finnen und rauer Oberfläche. Auch hier läuft IDE, die FDA-Zulassung fehlt derzeit ebenfalls noch.

2015 war die Einführung der FX-Solutions von Easytech, bestehend aus 3 Komponenten mit einem zentralen Pfeiler, umgeben von einem 5-teiligen „Open window“-Kragen für „impaction grafting“ im Bereich der Metaphyse (kein FDA-Approval).

2015 folgte dann auch noch die „SMR stemless“ von Lima, ein 4-teiliges modulares System der zweiten Generation (anatomisch und invers anwendbar). Sie wird ebenfalls impaktiert und ermöglicht als trabekuläre Titanprothese das Einwachsen in die Metaphyse. Als inverses Implantat besteht sie aus CoCrMo mit einer Polyethylenglenosphäre.

Unter den gängigsten 7 am Markt befindlichen Implantaten der ersten Generation gibt es heute, 12 Jahre nach Einführung, wenige Arbeiten mit längerfristigen Ergebnissen als 2 Jahre. Lediglich TESS (Biomet), Simplicity (Tornier/Wright Medical) und Eclipse (Arthrex) können solche 2-Jahres-Ergebnisse aufweisen.

Grundsätzlich muss man festhalten, dass es im Vergleich zu konventionellen Goldstandard-Prothesen in kurz- und mittelfristigen Studien offensichtlich keine Unterschiede gibt. Sowohl radiologisch als auch klinisch dürften beide Prinzipien über den Beobachtungszeitraum von 2 Jahren einander ebenbürtig sein.

Zu den wesentlichen Kriterien wie Verankerungsprinzip (einschrauben/„impaction grafting“), Art des Kragendesigns (geschlossener Ring/„open window“) sowie Art der idealen Oberflächenbeschaffenheit gibt es unter den verschiedenen Anbietern große Unterschiede. Da derzeit noch keine ausreichend langfristigen Ergebnisse von Implantaten der ersten Generation verfügbar sind, müssen Chirurgen bei der Auswahl des jeweiligen Typs sehr sorgfältig vorgehen. Mit besonderer Vorsicht sollte man an die Anwendung von Modellsystemen der zweiten Generation herangehen. Es gibt bis dato keine verlässlichen Informationen darüber, ob eine schaftfreie inverse Prothese bedenkenlos verwendbar ist. ■

Autor: Dr. **Klaus Schatz**

Leiter des Schulterteams
Universitätsklinik für Orthopädie, Wien
E-Mail: klaus.schatz@meduniwien.ac.at
■04

Literatur

1 Neer CS: J Bone Joint Surg Am 1974; 56(1): 1-13 **2** Huguet D et al: J Shoulder Elb Surg 2010; 19(6): 847-52 **3** Berth A, Pap G: J Orthop Traumatol 2013; 14(1): 31-37 **4** Churchill RS: J Shoulder Elbow Surg 2014; 23(9): 1409-14 **5** Habermeyer P et al: J Shoulder Elb Surg 2013; 22(9): 1463-72

R. Ortmaier,
N. Matis, Salzburg

Die schaftfreie Schulterprothese nach Frakturfolgezuständen

Die endoprothetische Versorgung von Patienten nach Frakturfolgezuständen ist schwierig und bedarf einer fundierten präoperativen Planung. Mit der schaftfreien Prothese ist es möglich, auf veränderte anatomische Gegebenheiten flexibel zu reagieren. Insgesamt ist die Datenlage in der Literatur spärlich. Insbesondere fehlen Langzeitergebnisse zu schaftfreien Prothesendesigns.

Die Schulterendoprothetik bei Folgezuständen proximaler Humerusfrakturen ist eine große Herausforderung für den Chirurgen. Knöcherne Deformitäten, Pseudarthrosen und eine erschwerte Weichteilsituation müssen in die Planung einbezogen werden. Die Ergebnisse sind stark von der Wahl des richtigen Prothesendesigns abhängig. Oberstes Ziel sollte die bestmögliche Wiederherstellung der Anatomie sein. Nur so lassen sich akzeptable Ergebnisse erzielen. Für die Wahl des Prothesendesigns sind der Zustand der Rotatorenmanschette, die Einheilung und Position der Tubercula sowie die knöcherne Geometrie des proximalen Anteils des Humerus und des Glenoids maßgebend. Wird hier das falsche oder nicht ideale Implantat gewählt, kommt es zu vorzeitigen Lockerungen, Implantatversagen und schlechten funktionellen Ergebnissen.

Frakturfolgezustände und posttraumatische Arthrose

Frakturfolgezustände werden nach Boileau[1] in 4 Typen unterteilt. Typ 1 beschreibt eine in Valgus- oder Varusstellung fehlverheilte Humeruskopffraktur mit posttraumatischer Arthrose oder Zeichen avaskulärer Nekrose. Typ 2 umfasst chronisch verhakte Luxationen oder Luxationsfrakturen. Typ 3 beinhaltet Pseudarthrosen am chirurgischen Hals und Typ 4 Humeruskopffrakturen mit schweren Fehlstellungen der Tubercula. Besonders problematisch ist die Behandlung von Typ-3- und Typ-4-Frakturfolgezuständen. Während bei Pseudarthrosen am chirurgischen Hals Reosteosynthesen empfohlen werden, wird für die Typ-4-Folgezustände, bei denen Tuberculaosteotomien nötig wären, die inverse Schulterprothese empfohlen. Die Ergebnisse nach Osteotomie der Tubercula sind zumeist schlecht. Sie sollte daher, wenn vermeidbar, nicht durchgeführt werden.[2, 3] Zum Glück stellt die Behandlung von Typ-3- und Typ-4-Folgezuständen die Ausnahme dar.

Die posttraumatische Arthrose entsteht primär durch direkte Zerstörung des Gelenksknorpels zum Zeitpunkt der Verletzung und sekundär durch Gelenksdestruktion aufgrund von fehlverheilten Fragmenten und verbliebenen Gelenksstufen.

Die Indikation zur endoprothetischen Versorgung ergibt sich in der Zusammenschau aus klinischer Symptomatik, radiologischem Befund sowie Alter, Allgemeinzustand und Anspruch des Patienten. Während beim alten Patienten mit irreparablen Rotatorenmanschettenrissen die inverse Prothese heutzutage das Implantat der Wahl darstellt, ist es bei jüngeren Patienten – bei denen in der Regel die Rotatorenmanschette intakt vorliegt – die anatomische Prothese. Hier muss noch die Entscheidung zwischen Hemi- oder Totalendoprothese getroffen werden. Während bis vor einigen Jahren für die humerale Komponente lediglich Schaftprothesen zur Verfügung standen, können heute auch schaftfreie Prothesen der 5. Generation zur Anwendung kommen.

Anatomische (schaftfreie) Prothese

Ein großer Vorteil der schaftfreien Schulterprothese ist die von der Schaftachse unabhängige Implantationsmöglichkeit. Durch die metaphysäre Verankerung ist daher eine suffiziente Fixierung auch schwerwiegender proximaler Schaftdeformitäten möglich. Besonders geeignet für den Einsatz der schaftfreien Prothese sind Typ-1-Folgezustände. Limitierende Faktoren für die schaftfreie anatomische Prothese sind größere Knochendefekte im Metaphysen- oder Kopfbereich und große Rotatorenmanschettendefekte.

Schaftfreie Implantate lassen sich sowohl in ihrer Inklination als auch in ihrer Retroversion frei positionieren und sind daher nicht auf eine vordefinierte Position, relativ zum Humerusschaft, fixiert. Wie bereits erwähnt, sollten das Ziel eine möglichst gute anatomische Rekonstruktion und das Wiederherstellen der „joint line“ sein. Allerdings muss bei schweren posttraumatischen Knochendeformitäten ein Kompromiss zwischen Prothesenpositionierung und Weichteilspannung erzielt werden. Besonders schwierig kann sich in posttraumatischen Situationen das Weichteilmanagement gestalten. Kommt es beispielsweise durch Kollaps der Kalotte zu einer Medialisierung des Drehzentrums, führt dies zu einer konsekutiven Schrumpfung der Kapsel und einer Verkürzung der Rotatorenmanschettenmuskulatur. Bei der Implantation ist es daher bei diesen Fällen besonders wichtig, ein zirkuläres Kapselrelease und ein Release der Rotatorenmanschette durchzuführen.

Die Entscheidung, ob das Glenoid in den Gelenksersatz einbezogen werden soll, ist anhand der bisherigen Literaturlage nicht endgültig zu treffen. Häufig stellt sich bei Frakturfolgezuständen der Knorpelüberzug am Glenoid unverletzt dar. Es ist daher verlockend, nur eine Hemiprothese zu implantieren, auch weil die Operation dadurch technisch einfacher ist. Allerdings finden sich unter den häufig jungen betroffenen Patienten immer wieder solche, die einige Jahre nach Implantation einer Hemiprothese knöcherne Defekte am Glenoid entwickeln. Im Falle einer konzentrischen Protrusion des Prothesenkopfes in das Glenoid lässt sich – eine frühzeitige Erkennung vorausgesetzt – recht komplikationslos eine Glenoidkomponente nachimplantieren.

Sollte allerdings eine exzentrische Defektsituation am Glenoid eingetreten sein, dann ist es technisch außerordentlich schwierig, das Glenoid wieder für eine Prothesenverankerung aufzubauen und die Weichteile so zu adressieren, dass in der Folge nicht weiterhin eine exzentrische Belastung auf die neue Glenoidkomponente einwirkt. Die Entscheidung über die Besetzung des Glenoids im Sinne einer Totalendoprothese kann nur individuell getroffen werden. Patientenspezifische Faktoren wie Alter, Aktivitätsanspruch und vorbestehende Schäden am Glenoid können zur Entscheidungsfindung beitragen. Im Zweifel sollte man sich eher für einen primären Glenoidersatz entscheiden.[4, 5]

Abb. 1: Typischer Verlauf von der Fraktur bis zur Prothesenimplantation: Nach Osteosynthese mittels winkelstabiler Platte kommt es im Verlauf zu einem Kollaps des Kopfes durch avaskuläre Nekrose und zu einem daraus resultierenden Cut-out der Schrauben. Letztendlich wird eine schaftfreie Prothese implantiert

Ergebnisse nach Implantation schaftfreier Schulterprothesen bei Frakturfolgezuständen

Die Ergebnisse nach Schulterendoprothetik bei Frakturfolgezuständen sind deutlich schlechter als die nach primärer Endoprothetik. Veränderte anatomische Gegebenheiten, Voroperationen, Weichteilvernarbungen und liegende Implantate machen die Operation schwierig und erhöhen die Komplikationsrate. Publizierte Ergebnisse sind selten und die geringe Fallzahl und Heterogenität der Patientenkollektive lassen keine definitiven Schlüsse zu.

In einer Arbeit von Schoch et al untersuchten die Autoren insgesamt 96 Patienten nach Implantation einer schaftfreien Schulterprothese (Eclipse).[6] Darunter waren 19 Patienten mit posttraumatischer Arthrose. Die Autoren fanden einen signifikanten Anstieg des CMS von 34,6 auf 57 Punkte postoperativ. Im Vergleich zur Gruppe von Patienten mit primärer Arthrose waren die CMS-Werte in der posttraumatischen Gruppe signifikant niedriger (57 vs. 66).

In einer Multicenterstudie von Brunner et al untersuchten die Autoren 233 Patienten (114 Hemiprothesen, 119 Totalendoprothesen).[7] Darunter befanden sich 100 Patienten nach primärer Arthrose und 70 Patienten nach posttraumatischer Arthrose. Patienten mit primärer Arthrose erreichten einen postoperativen CMS von 84, Patienten mit posttraumatischer Arthrose einen von 72.

In einer kürzlich erschienenen Arbeit von Habermeyer et al untersuchten die Autoren 78 Patienten mit einem Durchschnittsalter von 58 Jahren nach Implantation einer schaftfreien Schulterprothese.[8] Nach einem mittleren Nachuntersuchungszeitraum von 72 Monaten fanden die Autoren einen CMS von 75,3, eine Abduktion von 130° und eine Anteversion von 141°. In einer Subgruppenanalyse von Patienten mit posttraumatischer Arthrose mit 25 Hemiprothesen und 5 Totalendoprothesen (25 Typ 1, 1 Typ 2) fanden die Autoren keine signifikanten Unterschiede in Bezug auf alters- und geschlechtsadaptierten CMS, Schmerz sowie Aktivitäten des täglichen Lebens und Kraft im Vergleich zu Patienten mit primärer Arthrose.

In einer Studie zu Schaftprothesen von Tauber et al fanden die Autoren bei 38 Patienten einen absoluten CMS von 57 Punkten.[9] Moineau et al fanden einen CMS von 69 Punkten 52 Monate nach Implantation einer Schaftprothese.[3] ■

Autoren: Dr. **Reinhold Ortmaier**
Dr. **Nicholas Matis**
Universitätsklinik für Unfallchirurgie und Sporttraumatologie,
Salzburger Landeskliniken

Korrespondierender Autor: Dr. Reinhold Ortmaier
E-Mail: r.ortmaier@gmail.com

●04

Literatur:

1 Boileau P et al: Proximal humerus fracture sequelae: impact of a new radiographic classification on arthroplasty. Clin Orthop 2006; 442: 121-130 **2** Antuña SA et al: Shoulder arthroplasty for proximal humeral malunions: long-term results. J Shoulder Elb Surg 2002; 11: 122-129 **3** Moineau G et al: Prognostic factors and limitations of anatomic shoulder arthroplasty for the treatment of posttraumatic cephalic collapse or necrosis (type-1 proximal humeral fracture sequelae). J Bone Joint Surg Am 2012; 94: 2186-2194 **4** Nikola C et al: Reverse shoulder arthroplasty in acute fractures provides better results than in revision procedures for fracture sequelae. Int Orthop 2015; 39: 343-348 **5** Rhee PC et al: Revision total shoulder arthroplasty for painful glenoid arthrosis after humeral head replacement: the posttraumatic shoulder. J Shoulder Elb Surg 2011; 20: 1255-1264 **6** Schoch C et al: Die metaphysär verankerte Prothese bei posttraumatischer und primärer Omarthrose. Kurzfristige Ergebnisse. Obere Extremität 2011; 4: 275-281 **7** Brunner UH et al: Die schaftfreie Eclipse-Prothese – Indikation und mittelfristige Ergebnisse. Eine prospektive Multicenterstudie. Obere Extremität 2012; 7: 22-28 **8** Habermeyer P et al: Midterm results of stemless shoulder arthroplasty: a prospective study. J Shoulder Elb Surg 2015; 24: 1463-1472 **9** Tauber M et al: Shoulder arthroplasty for traumatic avascular necrosis: predictors of outcome. Clin Orthop 2007; 465: 208-214

Entgeltliche Einschaltung
Mit freundlicher Unterstützung durch die Fa. Arthrex

Arthrex Schulterprothesensystem

Allumfassend – Schulterversorgung von partiell bis invers

Arthrex®

www.arthrex.com

© Arthrex GmbH, 2016. Alle Rechte vorbehalten.

Dominik Knierzinger, Innsbruck

Allogene Knochentransplantate bei der Verwendung von inversen Schulterprothesen in der Revisionsendoprothetik

Die Revisionsrate bei Schultertotalendoprothesen liegt in einem 10-Jahres-Nachbehandlungszeitraum bei 9,8–27%. Aseptische Lockerungen der Glenoidkomponente sind neben periprothetischen Infektionen die häufigste Indikation für einen revisionschirurgischen Schultereingriff .[1–4] Gerade in diesen Fällen treten oft große knöcherne Glenoiddefekte auf, welche es mitzuversorgen gilt, um eine bestmögliche erneute Prothesenplatzierung und deren Verankerung zu garantieren. Allogene Knochentransplantate bieten bei der operativen Behandlung von großen knöchernen Glenoiddefekten eine an Bedeutung gewinnende Versorgungsmöglichkeit.

Die Verwendung von allogenen Knochentransplantaten nahm über die letzten Jahre hinweg in der operativen Behandlung von traumatologischen und orthopädischen Verletzungen/Erkrankungen kontinuierlich zu. Dies ist nicht nur auf die verbesserte Verfügbarkeit aufgrund des stetigen Zuwachses an Knochenbanken und Drittanbietern zurückzuführen, sondern auch auf die laufende Weiterentwicklung der Aufarbeitungs- und Lagerungsprozesse. Die Zahl der jährlich verwendeten allogenen Knochentransplantate (Allografts) wird alleine in den USA auf über 150.000 geschätzt.[5]

Ziel allogener Knochentransplantate ist es, den vorhandenen knöchernen Defekt dauerhaft zu ersetzen. Dabei hat die Beschaffenheit der Allografts einen mitentscheidenden Einfluss auf ihre Wirkweise. Diese wird hauptsächlich durch die verschiedenen Aufbereitungsformen bestimmt. Im Wesentlichen wird zwischen „fresh“, „fresh-frozen“ und bestrahlten allogenen Knochentransplantaten unterschieden. „Fresh“ und „fresh-frozen“ Allografts verfügen über das höchste osteoinduktive und osteokonduktive Potenzial. Die osteogene Eigenschaft ist vor allem bei den „fresh“ Allografts gegeben, da diese im Rahmen des Aufbereitungs- und Lagerungsprozesses am wenigsten beeinflusst werden. Hingegen verlieren bestrahlte Allografts die drei erwähnten Eigenschaften nahezu komplett, aufgrund der Zerstörung der Zellen und ihrer endogenen Proteine (BMP, „bone morphogenetic protein“).[6]

Im Allgemeinen liegen die Vorteile bei der Verwendung allogener Knochentransplantate in der fehlenden Hebemorbidität, der meist verkürzten OP-Dauer und der deutlich größeren Menge an zur Verfügung stehendem Knochenmaterial. Als mögliche Nachteile werden in der Literatur das potenzielle, jedoch äußerst niedrige Risiko der Übertragung einer Infektionskrankheit (1:1,6 Mio. bei der Verwendung von allogenen Knochentransplantaten; bei Blutkonserven 1:450.000) und das ebenfalls äußerst niedrige Risiko der Übertragung von Bakterien während der Operation gesehen. Eine mögliche verspätete Transplantateinheilung auf Basis von immunologischen Prozessen wird diskutiert.[5, 7, 8]

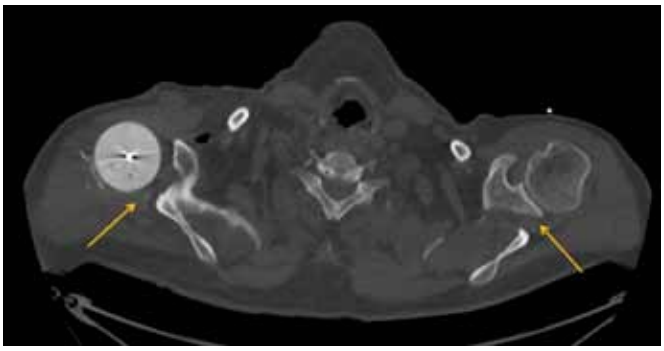

Abb. 1: Präoperatives bilaterales Planungs-CT vor der Durchführung des Glenoidaufbaus und der Prothesenimplantation. Links: ausgeprägter knöcherner Glenoiddefekt bei temporär liegendem Zementspacer. Aufgrund des Fehlens von Metallartefakten ergibt sich eine gute Darstellung des Glenoids zur Planung des Pfannenaufbaus. Rechts: anatomische Darstellung des Schultergelenks

Die inverse Schulterprothese

Grammont et al konzipierten in den 1990er-Jahren ein neues Schulterprothesen-Design zur Behandlung der „cuff tear arthropathy“ – die sogenannte inverse Schulterprothese. Dabei wird das Glenoid durch eine sphärische Halbkugel ersetzt und eine der Halbkugel gegenüberliegende Fassung anstelle des Humeruskopfes implantiert. Dies hat zur Folge, dass das Rotationszentrum medialisiert und kaudalisiert wird und daraus eine neue wesentlich höhere Kraftentwicklung des M. deltoideus mit Wiederherstellung der aktiven Flexion resultiert.[9] Seit der Einführung der inversen Schulterprothese findet diese nicht nur Verwendung bei ausgeprägten irreparablen Rotatorenmanschettenläsionen mit einhergehender Omarthrose (Defektarthropathie), sondern auch in der Tumorchirurgie, bei rheumatoider Arthritis und in den letzten Jahren zunehmend auch in der Versorgung von proximalen Humerusfrakturen.[10, 11]

Neben der Defektarthropathie wird die inverse Schulterprothese speziell im Rahmen der Revisionsendoprothetik eingesetzt und stellt meist sowohl für den Patienten wie auch für den Operateur eine Ultima Ratio dar. Gerade im Revisionsfall erschweren die vorhandenen Umstände, wie beispielsweise reduzierte Knochenqualität, Knochensubstanzverlust, schlechter Hautweichteilmantel, vulnerab-

Abb. 2: 3D-Rekonstruktion des bilateralen Planungs-CTs mit Darstellung des ausgeprägten Glenoiddefekts in der koronaren (a) und sagittalen (b) Ebene sowie Darstellung der gesunden Gegenseite in der koronaren (c) und sagittalen (d) Ebene

les Gewebe sowie diverse Komorbiditäten, die Durchführung des operativen Verfahrens deutlich. Daher ist es von entscheidender Bedeutung, eine ausführliche präoperative Planung unter Beachtung der vorhandenen Umstände durchzuführen.

Weit fortgeschrittene Defektarthropathien und Revisionsfälle bei bereits implantierter Hemi- oder Totalendoprothese weisen häufig einen großen knöchernen Glenoiddefekt auf. Bei bereits einliegender Schulterprothese spielt vor allem die Auslockerung der Glenoidkomponente bedingt durch eine Infektsituation oder durch Polyethylenabrieb-induzierte Osteolyse eine Rolle.[12]

In der spärlich vorhandenen Literatur werden verschiedene operative Herangehensweisen zur Versorgung von großen knöchernen Glenoiddefekten in Kombination mit der Implantation einer inversen Schulterprothese beschrieben.[13, 14] Man unterscheidet im Allgemeinen zwischen einem einzeitigen und einem zweizeitigen operativen Vorgehen in der Revisionsendoprothetik, wobei die Wahl des Vorgehens in der Literatur kontrovers diskutiert wird. Die Empfehlungen basieren zum Großteil auf Arbeiten mit kleinen Fallzahlen und Expertenmeinungen.[15–17]

Zur knöchernen Defektauffüllung am Glenoid werden sowohl autologe als auch allogene Knochentransplantate verwendet. Da in Revisionsfällen bei bereits implantierter Hemi- oder Totalendoprothese die Verwendung von autologen Knochentransplantaten mit einer Hebemorbidität einhergeht, liegt in diesen Fällen der Vorteil bei der Verwendung von Allografts.

Operativer Behandlungsalgorithmus

An der Universitätsklinik für Unfallchirurgie und Sporttraumatologie Innsbruck werden alle endoprothetischen revisionschirurgischen Eingriffe an der Schulter mit einem zweizeitigen Vorgehen durchgeführt. Im Vorfeld der Revision werden alle Patienten ausführlich klinisch und radiologisch abgeklärt. Im ersten Schritt wird ein standardisierter deltopectoraler Zugang zum Schultergelenk gewählt. Primär werden Gewebeproben zur Detektion eines potenziellen Keimbefalls entnommen. Im nächsten Schritt erfolgt die Explantation der kompletten Prothese, welche ebenfalls mikrobiologisch aufgearbeitet wird (Sonikation). Nach dem Débridement wird ein mit Antibiotikum angereicherter Platzhalter (Zementspacer) vorübergehend eingebracht. Postoperativ wird mit der Gabe eines in der traumatologisch-orthopädischen Chirurgie eingesetzten Standardantibiotikums begonnen, vorzugsweise Cephalosporine. Zur temporären Ruhigstellung wird ein Schultergurt angelegt. Die Mobilisierung des Schultergelenks darf im schmerzarmen Bereich unter physiotherapeutischer Unterstützung erfolgen. Bei positivem Keimnachweis in den eingesandten Hygieneproben erfolgen eine dem Antibiogramm entsprechende antibiotische Weiterbehandlung und im Bedarfsfall ein „second look“.

Abb. 3: Revisionsmetaglene mit bereits anmodelliertem und befestigtem allogenem Knochentransplantat

Im zweiten Schritt erfolgt nun die Planung der Implantation der inversen Schulterprothese anhand eines bilateralen Schulter-CTs (Abb. 1). Mittels des CTs lassen sich einerseits eine exakte präoperative Planung mit entsprechender Darstellung des knöchernen Glenoiddefektes und andererseits die exakte Visualisierung des intakten Glenoids der Gegenseite gezielt durchführen (Abb. 2).

Der allogene Knochenaufbau in Kombination mit der Implantation der inversen Schulterprothese findet meist in einem zeitlichen Abstand von 6–8 Wochen zur Voroperation statt. Die operative Durchführung des Zweiteingriffes erfolgt ebenso über den deltopectoralen Zugang. Der Platzhalter wird entfernt und erneut werden Gewebeproben entnommen, um eine Keimbesiedelung bei definitiver Prothesenimplantation auszuschließen. Nach dem Débridement und der Darstellung des knöchernen Glenoiddefekts erfolgt die Präparation des allogenen Knochentransplantates. Hierbei wird ein allogenes

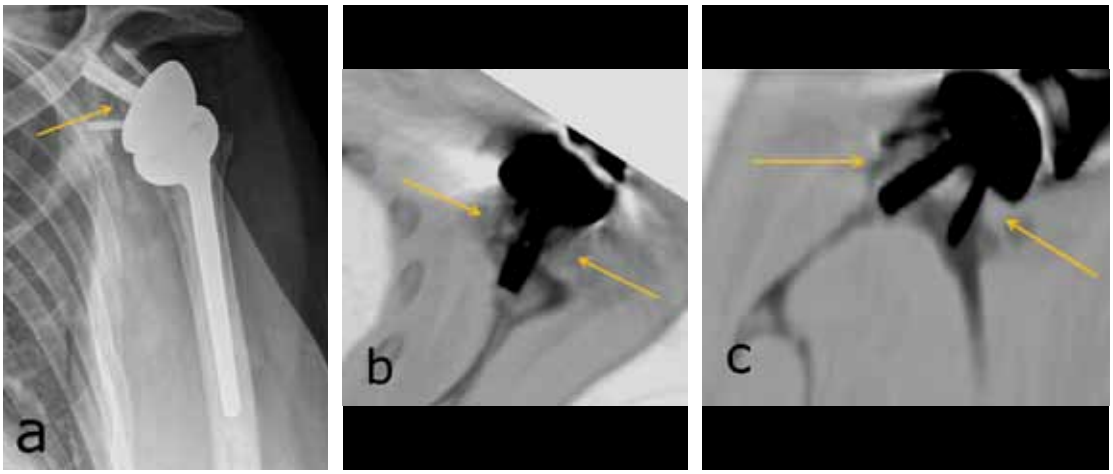

Abb. 4: Radiologische Verlaufskontrolle der linken Schulter. a: a.p. Projektion 8 Monate postoperativ nach knöchernem Glenoidaufbau mittels Allograft. Der zentrale Peg ist zu mehr als 50% in der nativen Scapula verankert. b, c: multiplanare Rekonstruktion der linken Schulter aus einem Thorax-CT desselben Patienten 15 Monate postoperativ. Es zeigt sich ein knöchern eingeheiltes Allograft im Bereich des Glenoids ohne Prothesenlockerungszeichen

„fresh-frozen" Knochentransplantat in Form eines Spenderhüftkopfes verwendet. Das allogene Knochentransplantat wird auf das Peg der Revisions Metaglene implantiert und in weiterer Folge dem Defekt entsprechend anmodelliert (Abb. 3). Um die Revisionsmetaglene mit dem daran fixierten Allograft achsengerecht und suffizient im Defektbereich des Glenoides zu verankern, ist deren Ausrichtung von wesentlicher Bedeutung. Dabei gilt es, die Glenoid-Center-Line und die Spina-scapulae-Center-Line zu beachten.[18] Die Revisionsmetaglene mit dem angelagerten Allograft sollte so platziert werden, dass eine ausreichende knöcherne Verankerung in der nativen Scapula gewährleistet ist (ca. 50% des Pegs; Abb. 4). In aller Regel ist bei großen Defekten nur noch im Bereich der Basis der Spina scapulae Knochensubstanz für die zentrale Verankerung des Pegs vorhanden. Die isolierte Verschraubung der zu fixierenden Revisionsmetaglene, ohne Fixation des zentralen Pegs in der nativen Scapula, ist nicht zielführend. Ausreichender Schraubenhalt zur Fixierung der Revisionsmetaglene findet sich meist im Bereich der Basis des Proc. coracoideus und im Bereich der Spina scapulae. Für die Fixierung der Revisionsmetaglene können sowohl winkelstabile als auch konventionelle Schrauben verwendet werden, jedoch ist der winkelstabilen Fixierung der Vorzug zu geben. In weiterer Folge wird die Glenosphäre angebracht und die humerale, schaftgeführte, zementierte Komponente implantiert (Delta XTEND, DePuy Synthes, Warsaw, IN, USA). Wiederum wird postoperativ bis zum Erlangen der Befunde der Hygieneproben mit einem Standardantibiotikum prophylaktisch therapiert. Sollte sich wider Erwarten ein positiver Keimbefund in den gewonnenen Hygieneproben ergeben, wird eine antibiotische Therapie laut Antibiogramm fortgeführt.

Postoperative Nachbehandlung

Die postoperative Nachbehandlung wird nach den Leitlinien der Universitätsklinik für Unfallchirurgie und Sporttraumatologie Innsbruck gestaltet. Ein Schulterabduktionskissen wird postoperativ für 6 Wochen angelegt. Ab dem 2. postoperativen Tag wird mit passiven Bewegungsübungen in der Scapularebene begonnen. Ab der 6. Woche postoperativ dürfen aktive Bewegungsübungen im schmerzarmen Bereich durchgeführt werden.

Schlussfolgerung

Die Verwendung von allogenen Knochentransplantaten in Kombination mit der inversen Schulterprothese im Revisionsfall oder bei primär großen Glenoiddefekten stellt eine anspruchsvolle operative Versorgungsmöglichkeit dar. In einer rezenten Arbeit von Jones RB et al konnte gezeigt werden, dass bei der Verwendung von autologen und allogenen Knochentransplantaten mit gleichzeitiger Implantation einer inversen Schulterprothese bei großen Glenoiddefekten durchaus gute postoperative klinische und radiologische Ergebnisse erzielt werden können. In Bezug auf die Verwendung von autologen oder allogenen Knochentransplantaten konnte kein signifikanter Unterschied im postoperativen Outcome gezeigt werden.[14] ■

Autoren: Dr. **Dominik Knierzinger**[1]
OA Dr. **Markus Wambacher**[1]
OA Dr. **Clemens Hengg**[1]
Prim. Priv.-Doz. Dr. **Franz Kralinger**[2]

[1] Universitätsklinik für Unfallchirurgie und Sporttraumatologie, Innsbruck
[2] Unfallchirurgische Abteilung, Wilhelminenspital, Wien

Korrespondierender Autor:
Dr. Dominik Knierzinger
E-Mail: dominik.knierzinger@tirol-kliniken.at

■04

Literatur:

1 Melis B et al: J Shoulder Elbow Surg 2012; 21(3): 342-9 **2** Mahure SA et al: Orthopedics 2016; 30: 1-7 **3** Singh JA et al: J Bone Joint Surg Br 2011; 93(11): 1513-7 **4** Fevang BT et al: Acta Orthop 2009; 80(1): 83-91 **5** Costain DJ, Crawford RW: Injury 2009; 40(12): 1260-4 **6** Rentsch C et al: Unfallchirurg 2012; 115(10): 938-49 **7** Boyce T et al: Orthop Clin North Am 1999; 30(4): 571-81 **8** Man WY et al: Cell Tissue Bank 2016; 17(2): 269-75 **9** Grammont PM, Baulot E: Orthopedics 1993; 16(1): 65-8 **10** De Wilde L et al: Acta Orthop Belg 2003; 69(6): 495-500 **11** Bufquin TA et al: J Bone Joint Surg Br 2007; 89(4): 516-20 **12** Boileau PD et al: J Shoulder Elbow Surg 2006; 15(5): 527-40 **13** Neyton L et al: J Shoulder Elbow Surg 2007; 16(3 Suppl): 20 **14** Jones RB et al: J Shoulder Elbow Surg 2016; 31(16): in press **15** Strickland JP et al: J Bone Joint Surg Br 2008; 90(4): 460-5 **16** Sabesan VJ et al: Clin Orthop Relat Res 2011; 469(9): 2538-43 **17** Beekman PD et al: J Bone Joint Surg Br 2010; 92(6): 817-22 **18** Iannotti JP, Williams GR: Disorders of the Shoulder: Diagnosis and Management: Shoulder Reconstruction. 3rd ed. Philadelphia: Lippincott Williams & Wilkins, 2013

smith&nephew

COBLATION®
WEREWOLF®
System

Kontrollierter Flow für herausragende Leistung bei mannigfaltigen Gewebetypen

> Äußerst vielseitig
> Veränderbarer Betriebsmodus
> Bahnbrechende Steuerungsplattform

Smith & Nephew GmbH, Concorde Business Park 1/C/3, 2320 Schwechat
Tel. 01 707 9102, FAX 01 707 9101, www.smith-nephew.com

M. Bergovec, Graz

Chirurgisches Management von Knochentumoren der Schulter

Das Spektrum der Knochentumoren der Schulter reicht von benignen Tumoren, wie dem Osteochondrom, über Knochenzysten bis hin zu malignen Knochentumoren und Metastasen. Die Behandlungsmöglichkeiten variieren sehr stark, sind abhängig von Größe, Typ und Lokalisation der Läsion und reichen von konservativen Therapiemaßnahmen bis hin zur Amputation. Bei den operativen Eingriffen gibt es, abhängig von der Tumorentität, verschiedene Möglichkeiten, von minimal invasiven Techniken bis hin zu drastischen weiten Resektionen mit thorakoscapulären Amputationen mit großen Konsequenzen im Hinblick auf die Funktionalität und Ästhetik der betroffenen Schulter. Deshalb ist ein breites Wissen über diese Thematik notwendig, um den betroffenen Patienten die optimale Lösung anbieten zu können.

KEYPOINTS

- *Die Schulter ist eine häufige Lokalisation von verschiedenen Knochentumoren.*
- *Das Wissen über orthopädische Onkologie ist Voraussetzung, um den Patienten die besten diagnostischen und therapeutischen Verfahren anbieten zu können.*
- *Gibt man juvenilen Knochenzysten genügend Zeit, dann lösen sich die meisten von selbst auf. Manchmal ist eine prophylaktische Stabilisierung notwendig.*
- *Primär maligne Knochentumoren sollten mit einer weiten Resektion behandelt werden; wie die optimale Methode zur Rekonstruktion der Schulter aussieht, ist noch nicht ausreichend geklärt.*
- *Der wichtigste Aspekt nach einer Resektion des proximalen Humerus bleibt die Wiederherstellung der Rotatorenmanschette.*
- *Bei Patienten ab einem Alter von 50 Jahren ist es wichtig, einen Tumor (vor allem Metastasen) als Ursache für Schulterschmerzen differenzialdiagnostisch auszuschließen, bevor andere aktive orthopädische Behandlungen eingeleitet werden.*

Jeder Knochen im Bereich der Schulter – Humerus, Scapula und Clavicula – kann von einem Tumor betroffen sein. Scapula und Humerus sind häufige Lokalisationen von primären Knochentumoren, die ansonsten selten sind: Der proximale Humerus ist die zweithäufigste Lokalisation von Knochensarkomen. Sekundäre Knochentumoren, die generell 30-mal häufiger als primäre Tumoren sind, finden sich sehr oft im Bereich der Schulterregion: Der Humerus ist nach dem Femur die zweithäufigste Lokalisation von ossären Metastasen, welche in den langen Röhrenknochen vorkommen.

Die Behandlung dieser verschiedenen Läsionen hängt sehr stark vom Typ, von der Größe und der Lokalisation des Tumors ab. Während es bei einigen Tumoren ausreicht, sie mit regelmäßigen Kontrollen und ohne chirurgische Intervention zu behandeln, müssen andere Tumoren, wie z. B. primäre Malignome, mit einer weiten Resektion, in wenigen Fällen sogar mit einer Amputation behandelt werden. Oftmals ergibt sich ein Konflikt aus dem Wunsch des Chirurgen und des Patienten, ein optimales funktionelles und ästhetisches Ergebnis zu erreichen, und der Notwendigkeit einer adäquaten Radikalität.

Aus der Komplexität der Weichteile, in erster Linie der Rotatorenmanschette, und zusätzlich der Nähe der neurovaskulären Strukturen ergibt sich für Orthopäden oft eine Herausforderung beim Versuch, die maximale Funktionalität der Schulter zu erhalten.

Osteochondrom

Das Osteochondrom ist der häufigste benigne Knochentumor, der im Bereich der Schulter auftreten kann. Es kommt normalerweise bei Kindern und Jugendlichen im Alter zwischen 10 und 15 Jahren vor und nimmt im Laufe der Kindheit an Größe zu. Die Patienten präsentieren sich mit einer mechanischen Irritation aufgrund des exophytischen Wachstums. Gelegentlich werden Osteochondrome als radiologische Zufallsbefunde entdeckt.

Kleine, asymptomatische Osteochondrome können meistens mit regelmäßigen Untersuchungen und einfachen Röntgenaufnahmen kontrolliert werden. Eine chirurgische Intervention ist nur dann notwendig, wenn es zu signifikanten Schmerzen aufgrund der mechanischen Reizung kommt. Eine einfache Abtragung am Ursprung des Tumors ist die Therapie der Wahl, bei der eine volle Funktionalität erwartet wird.

Eine maligne Entartung eines Osteochrondoms zu einem Chondrosarkom ist sehr selten. Trotzdem sollten starkes Wachstum und dumpfer Schmerz als Anlass für eine genauere Analyse betrachtet werden.

Benigne zystische Läsionen

Die häufigsten zystischen Knochenläsionen im proximalen Humerus bei Kindern und jungen Erwachsenen sind juvenile Knochenzysten und aneurysmatische Knochenzysten. Die meisten Patienten mit juvenilen Knochenzysten werden vorstellig, nachdem sie sich eine pathologische Fraktur des Humerus zugezogen haben. Diese Patienten hatten davor keine Beschwerden. Häufig werden juvenile Knochenzysten als radiologischer Zufallsbefund entdeckt. Radiologisch gesehen sind es lytische Läsionen mit knöchernen Septierungen innerhalb der Zyste ohne periostale Reaktion. Eine MRT sollte nicht zur Routineuntersuchung gehören, wenn sich eine juvenile Knochenzyste mit den typischen Röntgenzeichen präsentiert.

Das nicht operative Management einer pathologischen Fraktur von solitären Knochenzysten führt normalerweise zu einer geschlossenen Behandlung der Fraktur. Die meisten Autoren stimmen überein, dass nach einer Fraktur zumindest 25% der Zysten spontan heilen und sich umbauen (Remodeling). Dennoch ist eine chirurgische Behandlung manchmal notwendig, auch deshalb, weil viele orthopädische Onkologen eine konservative Behandlung der Fraktur mit Abwarten und Beobachten nicht bevorzugen. Die Erfolgsraten dieser Behandlungen variieren von Autor zu Autor und auch die Definition von Erfolg unterscheidet sich in den diversen Literaturquellen. Die chirurgischen Behandlungsmethoden sind vielfältig, sie reichen von minimal invasiven Methoden, wie z.B. dem mechanischen Aufbrechen der Zystenwand, der Instillation von Kortikosteroiden, dem Einbringen einer kanülierten Schraube zur Dekompression der Zyste, der intramedullären Marknagelung bis hin zu offenen Verfahren wie der Curettage und Auffülllung mit Allograft/Autograft/Knochenersatzmaterialien. Das generelle Ergebnis bei der Behandlung juveniler Knochenzysten und die Prognose sind gut – die Läsion wird sich in den meisten Fällen spontan auflösen, wenn ihr genug Zeit gegeben wird.

Im Gegensatz zu juvenilen Knochenzysten können sich aneurysmatische Knochenzysten lokal sehr aggressiv verhalten und zu einer starken Schwächung des Knochens führen. Die Patienten präsentieren sich üblicherweise mit Schmerzen, einer ausgeprägten Schwellung, einer pathologischen Fraktur oder einer Kombination dieser Symptome in der betroffenen Region. Typische radiologische Zeichen in der MRT sind Fluid-Fluid-Level, verursacht durch die Teilung von zellulärem Material und Serum in der Zyste.

Obwohl eine aneurysmatische Knochenzyste eine tumorähnliche Läsion ist, benötigt sie – aufgrund des aktiven oder aggressiven lokalen Wachstums – eine chirurgische Therapie. Über das beste chirurgische Verfahren zur Therapie herrscht jedoch keine Einigkeit. Die mehrheitlich vertretene Meinung ist, dass die Embolisation, gefolgt von einer Curettage und Auffüllung der Zyste mit Knochenersatzmaterial oder Knochenchips mit oder ohne chemische Zusätze (flüssigen Stickstoff, Phenol) bzw. thermische/mechanische Zusätze (Hochgeschwindigkeitsfräsen), die besten Ergebnisse liefert (Abb. 1). Sehr große und aggressive aneurysmatische Knochenzysten sollten mit einer weiten Resektion und Rekonstruktion des Knochendefekts behandelt werden, im Bereich des proximalen Humerus mit einer Endoprothese oder einem Knochentransplantat. Die Prognose von aneurysmatischen Knochenzysten ist grundsätzlich sehr gut, jedoch kann es dazu kommen, dass Patienten aufgrund von Rezidiven mehrere Behandlungen brauchen.

Als Differenzialdiagnose der aneurysmatischen Knochenzyste muss an das teleangiektatische Osteosarkom gedacht werden. Wenn eine Unklarheit in der Differenzialdiagnostik besteht, ist eine histologische Untersuchung durch eine Biopsie zu empfehlen.

Knorpelbildende Tumoren

Das Enchondrom ist ein benigner, chondrogener Tumor, der sich aus reifem hyalinem Knorpel zusammensetzt. In der Schulterregion ist es gewöhnlich in der proximalen Metaphyse des Humerus lokalisiert. Diese Läsionen sind normalerweise asymptomatisch und werden meistens als radiologischer Zufallsbefund in konventionellen Röntgenaufnahmen entdeckt.

Bei Patienten ab einem Alter von 50 Jahren sollten Enchondrome differenzialdiagnostisch von „Low grade“-Chondrosarkomen abgegrenzt werden. Ein klinisches Zeichen einer malignen Entartung können Schmerzen sein, die durch den

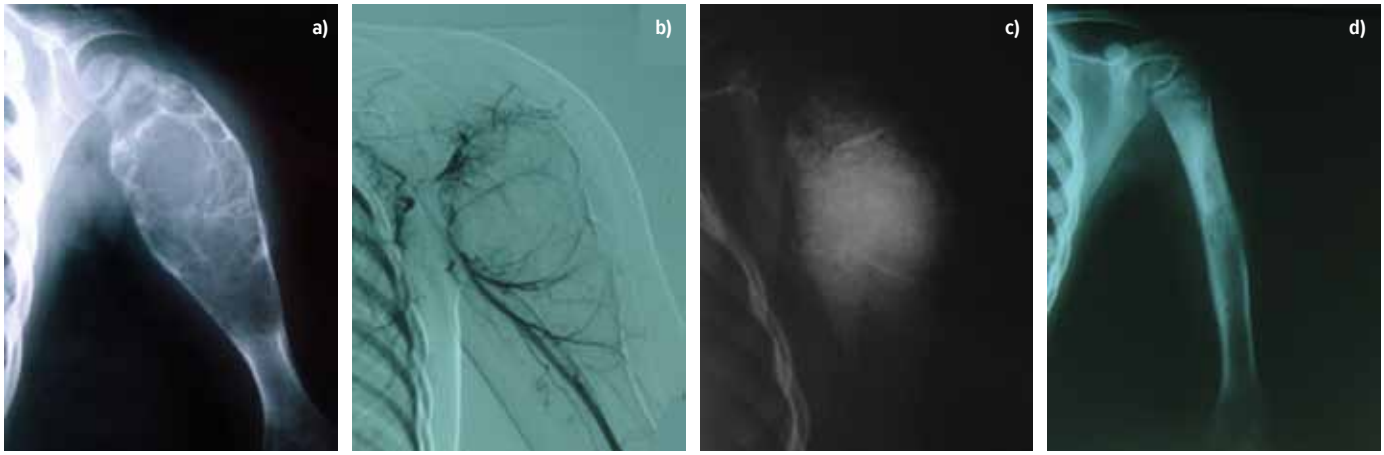

Abb. 1: 18 Monate alter Patient mit einer aneurysmatischen Knochenzyste im proximalen Humerus (a). Präoperative Embolisation wurde durchgeführt (b), gefolgt von einem homologen „bone grafting“ (c). Komplette Obliteration der Zystenwand wurde erreicht mit einer nahezu normalen Knochenremodellierung (d). Die Funktion der Schulter ist voll erhalten

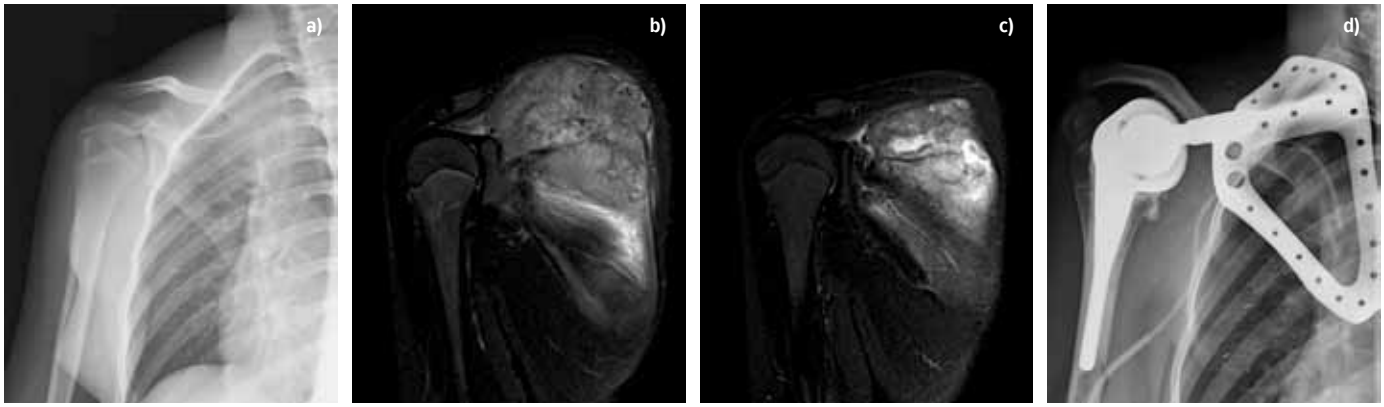

Abb. 2: 13-jähriges Mädchen mit einem Ewing-Sarkom in der rechten Scapula. Röntgen (a) und MRT (b) zum Zeitpunkt der Diagnose. In der MRT zeigt sich nach zwei Monaten ein gutes Ansprechen auf die Chemotherapie (c). Dann wurde eine weite Resektion mit einer Rekonstruktion der Scapula mit einem maßgefertigtem Implantat durchgeführt (d), überdeckt mit einem Muskellappen des M. latissimus dorsi

aktiven Knochenumbau verursacht werden. In diesem Fall ist eine aufmerksame und genaue klinische Untersuchung erforderlich, um die Schmerzen entweder einer Tendinopathie, dem Schultergelenk oder einem Tumor zuordnen zu können. Die Computertomografie ist hilfreich, um die Grenzen eines Enchondroms oder eines „Low grade"-Chondrosarkoms zu analysieren. Sind Zeichen einer kortikalen Erosion sichtbar, ist eine histologische Analyse der nächste empfohlene diagnostische Schritt. Eine Indikation für eine MRT-Bildgebung ist in diesem Fall die Beurteilung von nicht kalzifizierenden, intramedullären knorpelartigen Läsionen. Bezüglich dieser knorpelartigen Läsionen im proximalen Humerus besteht keine klare chirurgische Indikation. Mehrere Autoren empfehlen für Patienten mit nicht wachsenden chondrogenen Läsionen bei Fehlen von kortikalen Erosionen, Schmerzen oder einer Weichteilkomponente nur ein Follow-up mit konventionellen Röntgenaufnahmen. Demgegenüber empfehlen andere Autoren eine prophylaktische Curettage und Auffüllung mit Knochenzement oder Knochenersatzstoffen für alle chondrogenen Läsionen größer als 6cm, auch wenn keine kortikalen Erosionen vorhanden sind. Jedoch sind noch weitere Studien notwendig, um dies eindeutig zu klären.

Primäre maligne Knochentumoren

Die Schulter ist eine häufige Lokalisation von primären malignen Knochentumoren. Der Humerus ist z.B. die dritthäufigste Lokalisation von Osteosarkomen. Chondrosarkome und Ewing-Sarkome sind ebenfalls sehr häufig an der Schulter zu finden. In der chirurgischen Versorgung hat sich, wenn möglich, der Extremitätenerhalt als angestrebte Therapieoption durchgesetzt, weil hierbei ein Vorteil hinsichtlich der Funktionalität und Kosmetik besteht. Jedoch ist die optimale Methode zur Rekonstruktion noch nicht festgelegt. Verschiedene chirurgische Methoden zur Rekonstruktion wurden publiziert und durch klinische Prüfung als wirksam bestätigt: endoprothetischer Ersatz des proximalen Humerus als Hemiarthroplastik oder mit Ersatz des Glenoids als inverse totale Schulterarthroplastik, Prothesen-Allograft-Composite, osteoartikulärer Allograft, vaskularisierter freier Fibula-Autograft, Clavicula-pro-Humerus und Zement-Nagel-Spacer. Jedes Verfahren hat seine Vor- und Nachteile und es herrscht keine Übereinstimmung bezüglich eines Goldstandards. Die Funktion des Schultergelenks ist sehr stark von der Rekonstruktion des Weichteilgewebes abhängig und kann nur teilweise wiederhergestellt werden, was auf das unterschiedliche Ausmaß des Verlusts von Muskel- und Sehnenansätzen während der Tumorresektion zurückzuführen ist.

Die häufigste verwendete Technik ist die endoprothetische Rekonstruktion mit Hemiprothesen als Methode der Wahl für die meisten Patienten mit malignen Tumoren im proximalen Humerus. Das Hauptproblem dieses Operationsverfahrens war die postoperative Insuffizienz des wichtigsten Muskels für die Schulterabduktion (M. supraspinatus), weil nur mehr eine minimale aktive Abduktion in der Schulter möglich war. Obwohl die Rotatorenmanschette bei Versorgung mit Endoprothesen wenn möglich rekonstruiert und genäht werden soll, ist der große Vorteil dieser Weichteilrekonstruktion das Verhindern einer ventralen oder dorsalen Luxation des endoprosthetischen Gelenkkopfes innerhalb des Glenoids. Es scheint, dass der M. deltoideus alleine für eine aktive Abduktion nicht ausreichend ist. Vorläufige Ergebnisse haben gezeigt, dass ein reverser totaler Schultergelenksersatz im Vergleich zur Hemiarthroplastik bessere funktionelle Resultate, vor allem bei der aktiven Abduktion, liefert. Risiken sind jedoch die längere Operationsdauer, eine Dislokation der Endoprothese sowie das Eröffnen eines neuen Kompartiments (glenoider Knorpel), was eine Tumordissemination zur Folge haben kann. Ein eindeutiger Vorteil der reversen Schulterarthoplastik muss jedoch noch gefunden werden.

Die Scapula ist eine seltene Lokalisation von Knochentumoren. Onkologische Prinzipien, wie zum Beispiel die Notwendigkeit einer Resektion, bleiben hier allerdings bestehen, ohne Rücksicht auf die Tumorlokalisation. Die Rekonstruktion der Scapula ist aus orthopädischer Sicht eine technische Herausforderung, weil drei Gelenke (humero-scapulär, scapulothorakal und acromio-claviculär) rekonstruiert werden sollten. Obwohl die weltweite Erfahrung begrenzt ist, scheint es, dass „Custom made"-Implantate gute Resultate liefern (Abb. 2).

Besteht ein hohes Risiko, dass eine lokale Kontrolle des Tumors mit einer weiten Resektion nicht möglich ist, so ist die

MATHYS
European Orthopaedics

Implanted by Dr Max Kääb

Affinis® Inverse mit vitamys® Glenosphäre und ceramys® Inlay

Allergiefrei

- Komplett nickelfrei, ideal für besonders empfindliche Patienten
- Gehört zu den Keramiken mit der höchsten Berstfestigkeit
- Glenosphäre aus vitamys mit hoher Oxidations-, Alterungs- und Abriebbeständigkeit

Mathys Orthopädie GmbH • Triesterstraße 10/4/4/4 • 2351 Wiener Neudorf • Österreich • www.mathysmedical.com

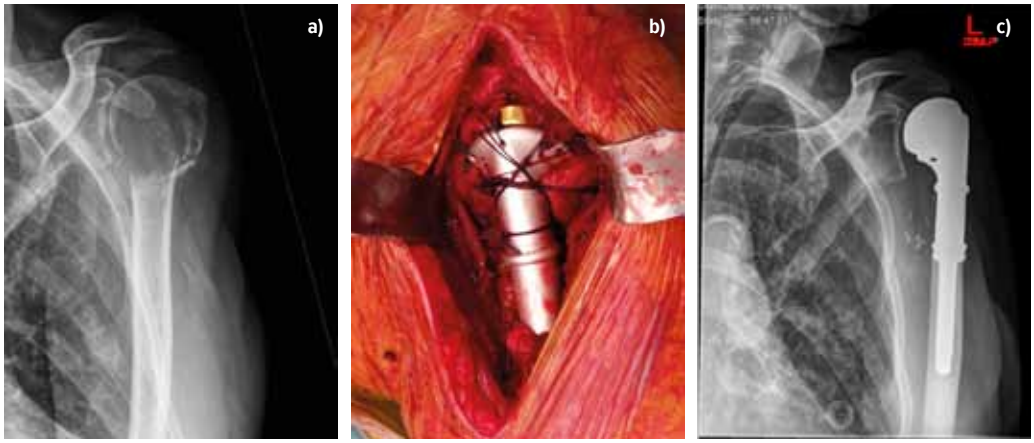

Abb. 3: 81-jähriger Patient mit einer pathologischen Fraktur des proximalen Humerus aufgrund eines multiplen Myeloms (a). Nach einer weiten Resektion wurde eine Rekonstruktion der Schulter mit einer Tumorendoprothese als Hemiarthroplastik durchgeführt. Es wurde eine genaue Fixation der Sehnen der Mm. subscapularis, supraspinatus, infraspinatus und teres minor rund um die Endoprothese durchgeführt (b). Leider wurde eine kraniale Migration der Endoprothese aufgrund einer Insuffizienz der Rotatorenmanschette in einer der Nachuntersuchungen entdeckt (c)

Amputation die Methode der Wahl. Die Amputation des Humerus ist aus ästhetischer Sicht eine sehr radikale Operation, bei der aber die Schulterkontur symmetrisch zur kontralateralen Seite erhalten bleibt. Die Amputation der Scapula ohne die Möglichkeit, die Extremität zu erhalten (Vier-Quadranten-Amputation), verursacht eine signifikante Asymmetrie des Thorax und ist daher im Hinblick auf die Ästhetik sehr problematisch. Nach einer solchen radikalen Operation können bestimmte Operationen und/oder die Prothesenversogung die Silhouette der Schulter teilweise rekonstruieren.

Metastasen in der Schulter

Die grundlegenden Richtlinien und Aspekte zur Behandlung von Metastasen der Schulter wurden in einer früheren Ausgabe von *JATROS Orthopädie und Traumatologie Rheumatologie* erklärt.[1] Die Schulter ist eine häufige Lokalisation von sekundären bösartigen Läsionen. Als grundsätzliche Regel gilt, dass metastatische Läsionen, die Schulterschmerzen bei Patienten ab einem Alter von 50 Jahren verursachen, eine wichtige Differenzialdiagnose sind. Aufgrund der medizinischen Relevanz und der sozioökonomischen sowie legalen Konsequenzen ist es ausdrücklich zu empfehlen, zuerst Knochenmetastasen differenzialdiagnostisch auszuschließen, bevor aktive invasive (Infiltration der Schulter, Arthoskopie, etc.) oder nicht invasive Therapieversuche (Physiotherapie) begonnen werden. Zusätzlich wurde in dem bereits erwähnten Artikel über Knochenmetastasen auf die große Bedeutung der histologischen Untersuchung des Tumors hingewiesen, bevor etwaige Implantate zur Osteosynthese zum Einsatz kommen.

Mehr als die Hälfte der Patienten mit Knochenmetastasen in der Schulter präsentieren sich mit pathologischen Frakturen. Schmerz ist das zweithäufigste Symptom. Das Potenzial zur Heilung von pathologischen Frakturen ist sehr gering, woraus sich bei den meisten Patienten die Notwendigkeit zur operativen Therapie ergibt. Daher sollte in den meisten Fällen ein operatives Verfahren zur Behandlung angestrebt werden, weil bei konservativem Vorgehen, wie z.B. dem Schienen oder Gipsen, das Risiko einer ausbleibenden Frakturheilung bei über 50% liegt und es bei über 90% zu keiner adäquaten Schmerzminderung kommt.

Die Stabilisierung einer pathologischen metastatischen Fraktur (und auch die prophylaktische Fixation der Metastase) kann sehr leicht mit intramedullärer Marknagelung oder Plattenosteosynthese erfolgen. Anhand der Literatur zeigt sich, dass das minimal invasive Verfahren mit der Verwendung eines Marknagels im Vergleich mit der Plattenosteosynthese die wahrscheinlich bessere Therapieoption darstellt. Beide Optionen zur Fixation einer Fraktur haben aber eine schnelle Mobilisation und Besserung zum Ziel, um den Patienten eine gute Lebensqualität zu ermöglichen, unabhängig davon, dass es sich hierbei in den meisten Fällen um eine palliative Behandlung handelt. Kommt es zu einer pathologischen Fraktur durch eine Metastase, die sehr weit kranial in unmittelbarer Nähe zum Humeruskopf oder im Humeruskopf selbst liegt, kann eine Stabilisierung mit intramedullärer Marknagelung oder Plattenosteosynthese nicht adäquat erfolgen. In diesen Fällen ist eine Rekonstruktion der Schulter mit Endoprothese indiziert (Abb. 3). Eine Amputation aufgrund von Metastasen wird sehr selten durchgeführt. Die obere Extremität und ihre gute Funktionalität sind für die Unabhängigkeit der Patienten von großer Bedeutung und daher ist ihre Erhaltung ein sehr wichtiges therapeutisches Ziel. Zusätzlich besteht die Möglichkeit der lokalen Radiotherapie, nachdem die Fraktur stabilisiert wurde, wodurch die Heilung einer Fraktur verbessert werden kann. ■

Autoren: DDr. **Marko Bergovec**,
Matthias Luger,
DDr. **Jörg Friesenbichler**,
Dr. **Christian Weger**,
Prof. Dr. **Andreas Leithner**,
Universitätsklinik für Orthopädie und Orthopädische Chirurgie, LKH – Univ.-Klinikum Graz
Korrespondierender Autor: DDr. Marko Bergovec
E-Mail: marko.bergovec@medunigraz.at

■04

Literatur:

1 Bergovec M et al: Knochenmetastasen in den Extremitäten: Wann besteht Frakturgefahr? Jatros Orthopädie & Traumatologie Rheumatologie 2016; 3: 74-80

Weiterführende Literatur:

• Cannon CP et al: Functional outcome following endoprosthetic reconstruction of the proximal humerus. J Shoulder Elbow Surg 2009; 18(5): 705-10 • Hubmer M et al: Shoulder silhouette and axilla reconstruction with free composite elbow tissue transfer following interscapulothoracic amputation. J Plast Reconstr Aesthet Surg 2014; 67(9): e232-3 • Mascard E et al: Bone cysts: unicameral and aneurysmal bone cyst. Orthop Traumatol Surg Res 2015; 101(1 Suppl): 119-27 • van de Sande MA et al: Proximal humerus reconstruction after tumour resection: biological versus endoprosthetic reconstruction. Int Orthop 2011; 35(9): 1375-80 • Teunis T et al: Outcome after reconstruction of the proximal humerus for tumor resection: a systematic review. Clin Orthop Relat Res 2014; 472(7): 2245-53

3D-CT im Sitzen und Stehen

Siemens hat ein Röntgengerät mit zwei Roboterarmen entwickelt, die den Detektor und die Röntgenröhre bei der Untersuchung automatisch um den Patienten herum positionieren. Beim Multitom Rax sind beide Arme an Deckenschienen montiert und können sich simultan oder unabhängig voneinander nahezu frei im Raum bewegen. Die Neuentwicklung bietet mehrere Vorteile: Die Automatikfunktion spart dem Personal Zeit und bietet mehr Sicherheit, weil sich die beiden Komponenten eigenständig im korrekten Winkel zueinander ausrichten. Bei Röntgenaufnahmen aus unterschiedlichen Blickwinkeln muss der Patient nicht mehr umgelagert werden, stattdessen werden Detektor und Röhre neu positioniert. Eine weitere Stärke des Scanners ist seine Vielseitigkeit. Neben radiografischen Untersuchungen sind auch Durchleuchtungen (Videosequenzen), ausgewählte Angiografieanwendungen und sogar dreidimensionale Aufnahmen möglich. Statt vom Röntgensystem zum CT zu wechseln, können mit Multitom Rax beide Aufnahmen an nur einem Gerät gemacht werden. Multitom Rax ist außerdem der erste CT-Scanner, mit dem 3D-Untersuchungen auch im Sitzen oder Stehen möglich sind. So kann z.B. das Knie unter natürlicher Gewichtsbelastung dargestellt werden. Gleichzeitig eignet sich das Gerät für fluoroskopische Untersuchungen, bei denen Ärzte während der Röntgenaufnahme Vorgänge im Körper in Echtzeit beobachten. *(red)*

© Siemens AG

Quelle: Siemens AG

Physio Vital App

Dr. Martin Gruber, Wien, Teamarzt des Österreichischen Skiverbands (ÖSV) und spezialisierter Sportorthopäde in Wien, hat gemeinsam mit der Firma Novartis eine neue Trainings-App entwickelt: „Physio Vital“ bietet 50 Videos mit speziellen Übungen, die von Sportwissenschaftlern, Personal-Trainern und Physiotherapeuten zusammengestellt wurden. Im Bereich „Therapie-Training“ begleitet die App bei der Rehabilitation nach einer Verletzung oder Operation und bei chronischen Schmerzen. Das „Vorsorge-Training“ dient der Vorbeugung physischer Beschwerden oder dem gezielten Training bestimmter motorischer Fähigkeiten. Im Bereich „Persönliches Training“ kann ein individuell auf die jeweiligen Bedürfnisse abgestimmter Trainingsplan erstellt werden. Die App „Physio Vital“ ist kostenlos downloadbar im App Store und bei Google Play. *(red)*

Quelle: Medizinzentrum Alser Straße (mza)

Beckenrekonstruktion

© ITS

Speziell für komplexe Beckenfrakturen bietet die Grazer Firma ITS das winkelstabile „Revolution X Beckenrekonstruktionssystem“ an. Spezielle, anatomisch geformte Plattenvarianten erweitern den Einsatzbereich in der Versorgung von Frakturen des Acetabulums und der quadrilateralen Fläche. Die Besonderheit der Implantate liegt in der individuellen, frei wählbaren Lochbelegung: Der Anwender kann jedes Plattenloch mit der gewünschten Schraube, optional winkelstabil oder nicht winkelstabil, belegen. Zusätzlich wurden spezielle Instrumente entwickelt, um über einen Stoppa-Zugang eine einfache Reposition der quadrilateralen Fläche zu ermöglichen. Nähere Informationen: www.its-implant.com. *(red)*

Quelle: ITS GmbH

Rückenfreundliche Schuhe

Schuhe, die keine aktive, natürliche Bewegung des Fußes ermöglichen, tragen zur Verkümmerung der Muskulatur bei, was wiederum zu Beschwerden am Bewegungsapparat führen kann. Eine weiche, elastische Sohle dagegen sorgt für eine optimale Druckverteilung und strapaziert Rücken und Gelenke nicht. Das Konzept für die Schuhe der Firma Joya entstand aus der Kombination von langjähriger Erfahrung im Funktionsschuhbereich und dem ständigem Dialog mit Ärzten, Physiotherapeuten und auch Kunden. Entscheidend sind die positiven Effekte der weich-elastischen Sohle, die eine aktive Abroll- und natürliche Beckenbewegung ermöglichen. Das gesamte Sortiment des Schweizer Herstellers wurde von einem unabhängigen Prüfungsgremium getestet und mit dem Gütesiegel der Aktion Gesunder Rücken (AGR) e. V. ausgezeichnet. *(red)*

© Joya

Quelle: AGR e.V.

W. Anderl,
P. Heuberer, Wien

Arthroskopische Therapie der Rotatorenmanschettenläsion

Die chirurgische Therapie der Rotatorenmanschettenruptur zählt heute zu den häufigsten Eingriffen in der Schulterchirurgie. Wo vor 15 Jahren noch das offene Vorgehen Standardtherapie und bis vor Kurzem die Mini-open-Vorgehensweise oftmals das Verfahren der Wahl war, kann heute – aufgrund der fortgeschrittenen technischen Möglichkeiten und der gewonnenen anatomischen Erkenntnisse – die arthroskopische Versorgung der Rotatorenmanschettenläsion als Goldstandard angesehen werden.

KEYPOINTS

- *Die arthroskopische Rotatorenmanschettenrekonstruktion zeigt auch gute Ergebnisse bei großen Rupturen bei älteren Patienten.*
- *Ein ausgiebiges Sehnenrelease ist wichtig für eine erfolgreiche Sehnenrekonstruktion.*
- *Neue anatomische Aspekte der Rotatorenmanschettenrekonstruktion sind in der Rekonstruktion zu beachten.*
- *Die transossäre Äquivalentnaht ist die Nahtkonfiguration der Wahl.*
- *Nach Ausreizen der technischen Möglichkeiten ist die Verbesserung der biologischen Sehnenheilung die neue Herausforderung.*

Die Vorteile der Arthroskopie liegen dabei in einer deutlich geringeren Infektionsrate, der geringeren Rate an postoperativer Schultersteife, fehlender Schädigung des Deltamuskels, erhaltener Propriozeption sowie im geringen Weichteiltrauma, was eine schnellere Rehabilitation und bessere Kosmetik zulässt. Weiters lassen sich in der Arthroskopie auch Begleitpathologien erkennen und behandeln. Einerseits kann die Anatomie der Risskonfiguration besser beurteilt werden, andererseits können aber auch effektivere Releaseverfahren angewandt werden, sodass auch die Refixation von Massenrupturen bei älteren Patienten erfolgversprechende Ergebnisse zeigt.

Die erfolgreiche Einheilung einer Rotatorenmanschettennaht hängt nicht nur von biologischen Faktoren ab, wie Sehnenqualität, Sehnenretraktion, Muskel- und Knochenqualität, sondern auch von biomechanischen Faktoren wie Ankerdesign, Anzahl und Positionierung der Fäden und Festigkeit der Sehnennahtkonstruktion. Erstere Faktoren kann der Chirurg, bis auf die Präparation des Knochens, nur wenig beeinflussen.

Die biomechanischen Prinzipien der Rotatorenmanschettennaht sind jedoch schon ausgiebig studienmäßig evaluiert und zeigen, dass nicht die Anzahl der Anker für die Festigkeit des Nahtkonstrukts ausschlaggebend ist, sondern die Zahl der Fäden. Die widerstandsfähigste Positionierung der Fäden liegt dabei medial des „rotator cable“. Auch die ewige Diskussion über „single row“ (einreihig) oder „double row“ (doppelreihig) ist mittlerweile entschieden. Es hat heute keinen Sinn mehr, den Terminus „double row“ zu verwenden, da man eigentlich von transossärer Äquivalentnaht („transosseous equivalent repair“, TOE) oder „Bridging“-Techniken sprechen muss, da man eine widerstandsfähigere transossäre Nahtkonfiguration mit den modernen Nahttechniken reproduziert. Der Vergleich TOE versus einreihige Konstruktion zeigte in Kurzzeitstudien zwar keine signifikanten Unterschiede im klinischen Ergebnis, jedoch eine deutlich verbesserte strukturelle Sehnenintegrität mit der TOE-Rekonstruktion. Die herkömmlichen „Double row“-Rekonstruktionen werden heutzutage kaum noch angewandt.

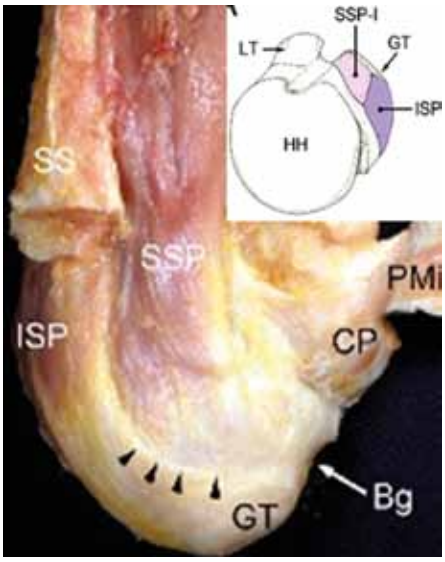

Abb. 1: 1,5x1cm große trapezoidförmige Insertion der Supraspinatussehne (SSP, rosa) und 3,0x1,5cm große Insertion der Infraspinatussehne (ISP, violett) (modifiziert nach Mochizuki, JBJS 2008)

In unserer Langzeitstudie nach einreihigen arthroskopischen Rotatorenmanschettenrekonstruktionen konnten wir zeigen, dass intakte Rotatorenmanschetten nach mehr als 10 Jahren ein deutlich besseres klinisches Ergebnis zeigen als rerupturierte, was auch die spärlichen anderen Langzeitstudien bestätigen. Wir selbst hatten in einem Zeitraum von 10 Jahren mit einer einreihigen Rekonstruktion eine Rerupturrate von 70%. Die heutige Datenlage zeigt eindeutig, dass bei kompletten Rissen über 1cm eine einreihige arthroskopische Refixation zu überdenken ist.

Auch neue anatomische Aspekte lassen die Technik der Rotatorenmanschettenrekonstruktion in einem anderen Licht er-

scheinen. Anatomische Studien zeigten, dass Supraspinatus und Infraspinatus nicht zwei gleich große Insertionen am Footprint des Tuberculum majus haben, sondern die Insertion des Supraspinatus trapezoidförmig ist und ca. 1,5cm ausmacht, wobei die Insertion des Infraspinatus 3,0–3,5cm misst, von dorsal kommend über die Supraspinatussehne zieht und sich mit dieser vereinigt, sodass am Ansatz die Sehnen kaum zu trennen sind (Abb. 1).

Weiters zeigt sich, vor allem auch klinisch während der Arthroskopie (Abb. 2), dass die Rotatorenmanschette aus mindestens zwei Schichten besteht: einer oberflächlichen, meist weniger retrahierten, dafür auch wenig elastischen Schicht, welche die eigentliche Sehne ist, und einer tiefer gelegenen, meist auch weiter zurückgezogenen Schicht, die nach neuesten Erkenntnissen die superiore Schulterkapsel darstellt. Oft leicht zu verwechseln mit dem Labrum („double labrum sign"), ist diese tiefe Schicht aber deutlich elastischer und lässt sich erstaunlich gut an die Knorpel-Knochen-Grenze reponieren. In einer Studie konnten wir zeigen, dass bei postero-superioren Rotatorenmanschettenrupturen diese Sehnendelamination in 85% vorliegt.

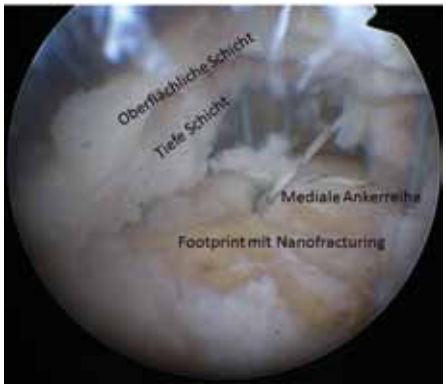

Abb. 2: „Transosseous equivalent repair "(TOE) oder „Bridging"-Techniken

Abb. 3: Knotenlose Speedbridge mit anatomischer Rekonstruktion der Supraspinatussehne

Arthroskopische Operationstechnik

Eine erfolgreiche Rekonstruktion, auch primär weit retrahierter Rupturen, erfordert folgende Schritte:

Schritt 1: Unabhängig von der Lagerung während der Operation wird als erster Schritt nach diagnostischer Arthroskopie und der Entscheidung, die Sehne zu refixieren, die lange Bizepssehne adressiert. Sie ist aufgrund der Ruptur des Pulleysystems im Falle eines Rotatorenmanschettenrisses in 95% Teil der Pathologie. Je nach Alter und Geschlecht kommt hierbei eine Tenodese oder eine Tenotomie zum Einsatz.

Schritt 2: Danach wird ein ausgiebiges Sehnenrelease mit Resektion des coracohumeralen und coracoglenoidalen Ligaments durchgeführt sowie ein juxtaglenoidales Release der superioren Kapsel. Aufzupassen ist hier auf den Nervus suprascapularis, der um die Spina scapulae zieht.

Schritt 3: Das Arthroskop wird in den Subakromialraum geschwenkt und eine ausgiebige Bursektomie durchgeführt bis zur Darstellung der Spina scapulae, welche die Orientierung zwischen Supra- und Infraspinatus zulässt.

Schritt 4: Die Risskonfiguration sowie die tiefe und die oberflächliche Sehnenschicht werden somit identifiziert und versucht, an den Footprint zu reponieren. Die gewebeeigene Elastizität gibt die Richtung vor. Die beiden Schichten können getrennt voneinander reponiert werden und sind manchmal auch kulissenartig verschoben.

Schritt 5: Der Footprint am Tuberculum majus wird angefrischt und ein sogenanntes Nanofracturing durchgeführt. Beim Nanofracturing wird im Gegensatz zum Microfracturing mit einem dünnen Draht mehrmals mindestens 1,5cm tief in den Knochen gebohrt, um Knochenmark und Stammzellen ausströmen zu lassen, die die Heilung möglicherweise begünstigen. Die Literatur zeigt, dass ein Nanofracturing die Rerupturrate deutlich senkt und Stammzellen erst unterhalb der subchondralen Schicht, das heißt ab 1,5cm Tiefe, ausströmen können.

Schritt 6: Die mediale Ankerreihe wird gesetzt, wobei von uns dreifach geladene Anker bevorzugt werden. Die Fäden werden durch die Rotatorenmanschette gezogen. Zu verwendendes Gerät und Methode hängen von den Präferenzen des Chirurgen ab. Danach wird die mediale Reihe wahlweise geknotet oder nicht. Es soll darauf geachtet werden, dass die Fäden beide Schichten – oberflächliche und tiefe – penetrieren. Die tiefe Schicht, welche die superiore Kapsel darstellt, mit dem „rotator cable" oder Reste davon am lateralen Ende, sollte knapp hinter diesem durchstochen werden und die oberflächliche Schicht lateral des muskulotendinösen Überganges, sodass ausreichend Sehnenmaterial zur Deckung des Footprints zur Verfügung steht. Zur medialen Fixation ist zu sagen, dass wir in unseren biomechanischen Studien zwar nachweisen konnten, dass die mediale Knotenreihe die höchste Primärstabilität gibt und knotenfreie Konstrukte eher durch die Sehne schneiden (Abb. 3). Es konnte aber auch gezeigt werden, dass eine medial geknotete TOE-Konfiguration die Sehnenperfusion um nahezu 50% vermindert, wodurch eventuell höhere Rerupturraten im Vergleich zu den knotenfreien Techniken erklärbar wären. Zu diesem Thema ist das letzte Wort noch nicht gesprochen und auch an unserer Abteilung noch einiges in Entwicklung.

Schritt 7: Zu guter Letzt werden die Fäden überkreuzt mit 2 knotenfreien Ankern nach lateral über den Footprint ge-

Abb. 4: Rotatorenmanschettennaht mit Nanofracturing und biologischer Augmentation mit in Stammzellkonzentrat getränkter demineralisierter Knochenmatrix

spannt und befestigt. Biomechanische Arbeiten zeigten, dass hierdurch die gleichmäßigste Druckverteilung über den ganzen Footprint zustande kommt und eine Art „Selbstversteifung" des Gewebes nach dem Mädchenfänger-Prinzip erzielt wird.

Die arthroskopische Rotatorenmanschettenchirurgie hat sich in den letzten Jahren technisch immens weiterentwickelt, sodass sie aufgrund ihrer Vorteile als das Standardverfahren der Behandlung von Rotatorenmanschettenläsionen angesehen werden kann. Das schwächste Glied stellt nunmehr das behandelte Gewebe selbst dar, das ist somit der limitierende Faktor in der Rekonstruktion. Das Problem hierbei ist die Heilung der Sehne in Narbengewebeausbildung mit minderen biologischen und biomechanischen Eigenschaften. Die Anstrengungen der Forschung konzentrieren sich heutzutage – nach Ausreizen aller technischen Möglichkeiten – darauf, die Sehnen-Knochen-Heilung mittels biologischer Verfahren zu optimieren (Abb. 4), was wir auch schon in *JATROS Orthopädie & Rheumatologie* 4/2015 (S. 18–21) beschrieben haben. Trotz dieser Einschränkung zeigt die arthroskopische Rekonstruktion der Rotatorenmanschette sogar beim alten Patienten schon jetzt sehr gute Ergebnisse und ihrer Anwendung sind keinerlei Grenzen mehr zu setzen. ■

Autoren:
Prim. Dr. **Werner Anderl**
Dr. **Philipp Heuberer**
Orthopädische Abteilung,
Krankenhaus Barmherzige Schwestern, Wien
E-Mail: werner.anderl@bhs.at
■04

Literatur

bei den Verfassern

TERMINE

29. September–1. Oktober 2016 ●
33. Jahrestagung der Österreichischen Gesellschaft für Orthopädie und orthopädische Chirurgie
Villach
www.orthopaedics.or.at/kongress.aspx

5.–7. Oktober 2016 ●
Eurospine 2016
Berlin
www.eurospine2016.eu

6.–8. Oktober 2016 ●
52. ÖGU-Jahrestagung 2016
„Becken, Acetabulum & hüftnahe Frakturen"
Salzburg
Auskunft: Mag. B. Magyar
Tel.: +43/1/588 04-606
E-Mail: office@unfallchirurgen.at
www.unfallchirurgen.at

25. Oktober 2016 ●
Medical Symposium – Karate 2016 World Championships
Linz

26.–28. Oktober 2016 ●
DKOU 2016 – Deutscher Kongress für Orthopädie und Unfallchirurgie
Berlin
www.dkou.org/2016

4.–5. November 2016 ●
Jahrestagung der Österreichischen Gesellschaft für Physikalische Medizin und Rehabilitation (ÖGPMR)
Wien
www.oegpmr.at

11.–12. November 2016 ●
59. ÖGU-Fortbildungsveranstaltung „Knie"
AUVA Wien
Auskunft: Mag. B. Magyar
Tel.: +43/1/588 04-606
E-Mail: office@unfallchirurgen.at
www.unfallchirurgen.at

25. November 2016 ●
ÖGF-Wintertagung
„Die mediale instabile Säule und deren Erkrankungsbilder – ein Update "
www.fussgesellschaft.at

● ÖGU-Veranstaltungen
● Sonstige Veranstaltungen

R. C. Ostermann, Wien

Vordere Schulterinstabilität

Labral Bridge: eine neue arthroskopische, knotenfreie Technik

Die Labral-Bridge-Technik ist eine neue arthroskopische Methode zur Rekonstruktion des kapsulolabralen Komplexes. Dafür werden ein Polyethylenband und knotenlose Anker verwendet. Die Vorteile scheinen im gleichmäßigen Anpressdruck und in der ungestörten Durchblutung des Kapsellabrumgewebes zu liegen.

Die arthroskopische Limbusplastik mit Fadenankern wird in der Literatur weitgehend als Behandlungsmethode der Wahl bei der rezidivierenden vorderen Schulterinstabilität ohne wesentlichen Knochendefekt angesehen und gilt heutzutage als Goldstandard.[1] Traditionellerweise wird hierbei der kapsulolabrale Komplex mittels einer unterschiedlichen Anzahl von Fadenankern am vorderen unteren Glenoidrand sicher angeheftet und fixiert.[2, 3] Eine Vielzahl an unterschiedlichen Stichtechniken und Fadenankern wird in der rezenten Literatur beschrieben. Seit einigen Jahren scheint hier vor allem der Einsatz von knotenlosen Fadenankern bei der arthroskopischen Limbusplastik zunehmend an Popularität zu gewinnen und es konnte sowohl in biomechanischen als auch in klinischen Studien gezeigt werden, dass Ergebnisse erreicht werden können, die denen bei Knotentechniken äquivalent sind.[4–7]

Als Ergebniskriterien für den Erfolg einer Schulterstabilisierungsoperation werden neben klinisch funktionellen Scores vor allem die Reluxationsrate und die verbliebene postoperative Bewegungseinschränkung herangezogen. Hierbei müssen wir uns die Frage stellen, ob – gerade im Hinblick auf bleibende Instabilität und Reluxation – unsere Ergebnisse mit den derzeit vorhandenen arthroskopischen Techniken tatsächlich so gut sind wie angenommen. Ein kritischer Blick in die rezente Literatur zeigt jedenfalls, dass nach arthroskopischem Bankart-Repair mit Reluxationsraten zwischen 13 und 35% zu rechnen ist.[8, 9] Speziell bei jungen, männlichen Patienten, die Kontaktsportarten betreiben, scheinen die Versagensraten hoch zu sein.[10] Viel mehr noch zeigt ein Vergleich mit den Ergebnissen nach offenem Bankart-Repair, dass je nach Studie mit nahezu doppelt so hohen Reluxationsraten nach arthroskopischer Versorgung gerechnet werden muss.[11, 12]

In Zusammenschau dieser Fakten tendieren namhafte Schulterchirurgen aus dem angloamerikanischen Raum mittlerweile dazu, vor allem junge Kontaktsportler und Patienten mit schon vorhandenem Knochenverlust am vorderen unteren Glenoidrand eher wieder mit einer offenen Bankart-Operation zu versorgen. Gerade diese Fakten und Trends legitimieren und fordern die Entwicklung neuer arthroskopischer Techniken zur Versorgung der vorderen Schulterinstabilität, um die Reluxationsraten nach arthroskopischer Versorgung vor allem in einem Risikopatientenkollektiv zu reduzieren. Mit der Labral-Bridge-Technik soll nun eine neue arthroskopische knotenlose Technik zur Versorgung der vorderen Schulterinstabilität vorgestellt werden.[13]

Abb. 1: Blick auf den neu kreierten Kapsellabrum-Bump (Pfeil) vom posterioren Portal

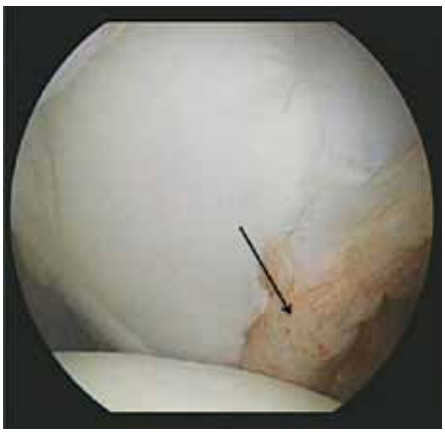

Abb. 2: Blick auf den neu kreierten Kapsellabrum-Bump (Pfeil) vom anterosuperioren Portal

Abb. 3: Mikrodurchblutung (Pfeil) auf dem neu kreierten Kapsellabrum-Bump

Probleme der Limbusplastik

Das eigentliche Ziel einer Limbusplastik ist die Einheilung des Kapsellabrumgewebes am Knochen des vorderen unteren Glenoidrandes. Um das zu gewährleisten, sollen mit unseren OP-Techniken prinzipiell einige Dinge erreicht werden: Eine sichere Fixierung des Kapsellabrumgewebes am Glenoid, die Wiederherstellung der Labrumhöhe und somit des Saugnapfeffektes bzw. eine Vertiefung der Konkavität sowie ein Spannen des inferioren glenohumeralen Ligamentkomplexes durch einen Süd-Nord-Gewebeshift scheinen für eine erfolgreiche Stabilisierungsoperation wichtig zu sein. Einen Gewebeausriss, ein Knotenimpingement bzw. einen Knotenausriss oder Knorpelschäden durch Fadenmaterial mit direktem Knorpelkontakt gilt es dabei hingegen zu vermeiden. Knotenfreie Implantate haben dabei vor allem das Vermeiden von unerwünschtem Knotenimpingement und somit potenziellen Knorpelschäden erleichtert.[14]

Nichtsdestoweniger ist den bis dato beschriebenen arthroskopischen Techniken der Limbusplastik gemein, dass diese jeweils nur am Fadenanker in einer konzentrierten Punktladung des kapsulolabralen Komplexes an den Glenoidrand resultieren. Diese Techniken lassen somit zwischen den Ankern kapsulolabrales Gewebe ohne sichere Fixierung am Glenoid zurück. An diesen Stellen kann es nun theoretisch zum Austritt von Gelenksflüssigkeit Richtung Skapulahals kommen. Aus tierexperimentellen Studien wissen wir jedoch, dass dies die Gewebe-Knochen-Heilung theoretisch stören kann, und somit ist auch in diesem Fall ein vermindertes Heilungspotenzial anzunehmen.[15] Des Weiteren kompromittieren die quer über den neu kreierten Kapsellabrum-Bump laufenden horizontalen Nähte der konventionellen Techniken potenziell den Saugnapfeffekt des Labrums.

Operationstechnik

Die Labral-Bridge-Technik beschreibt eine neue arthroskopische Methode zur Rekonstruktion des kapsulolabralen Komplexes mittels der Verwendung eines 1,5mm-Polyethylenbandes (LabralTape, Arthrex) in Kombination mit knotenlosen 2,9mm-Ankern (PEEK PushLock Anker, Arthrex). Das 1,5mm breite LabralTape wird dabei bei der Labral-Bridge-Technik verwendet, um das kapsulolabrale Gewebe auch zwischen den einzelnen Ankern mittels einer Matratzennaht fest am Glenoidrand zu fixieren und somit möglicherweise einen ausgeglichenen Anpressdruck über die gesamte Rekonstruktion zu gewährleisten. Wie bei konventionellen Techniken wird, um den wichtigen Süd-Nord-Gewebetransfer durchführen zu können, der Kapselstich an der 5-Uhr-Position mit einem klassischen Loop-Stich durchgeführt, bevor der erste Anker fixiert wird. Danach wird jedoch der neu kreierte Kapsellabrum-Bump mittels zweier Matratzennähte zwischen den folgenden Ankern von medial an den zuvor angefrischten Glenoidrand gepresst. Der native „footprint“ des Labrums lässt sich so sehr schön wieder rekonstruieren.

Abb. 4: Einziehungen (Pfeil) im Gewebe medial am Glenoidrand, die durch die Matratzennähte mit dem LabralTape entstehen

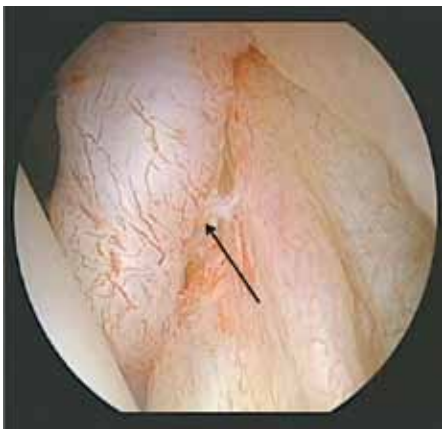

Abb. 5: Matratzennaht mit dem LabralTape (Pfeil)

FAZIT

Neben einer möglicherweise besseren biologischen Einheilung durch den gleichmäßigen Anpressdruck entlang der gesamten Labrumrekonstruktion scheint vor allem eine optimierte Blutversorgung des neu kreierten Kapsellabrum-Bumps der Vorteil der Labral-Bridge-Technik zu sein. Das zusätzlich fast vollständige Fehlen von mit Knorpel in Kontakt kommendem Fadenmaterial sowie die potenziell geringere Kompromittierung des Saugnapfeffektes können als weitere mögliche Vorteile gesehen werden.

Vergleicht man die Anordnung der Matratzennähte bei der Labral-Bridge-Technik mit der Stichtechnik bei einem offenen Bankart-Repair, so fällt eine große Ähnlichkeit in der Anordnung der Nähte auf.[17] Die Labral-Bridge-Technik scheint daher derzeit die arthroskopische Technik zu sein, die der Stichanordnung bei offenem Bankart-Repair am nächsten kommt.

Zu hoffen bleibt, dass sich eventuell mit dieser Technik die Reluxationsraten nach arthroskopischer Versorgung der vorderen Schulterinstabilität in Zukunft senken lassen. Ohne Zweifel werden dies jedoch folgende biomechanische Testungen und vor allem klinische Studien zeigen müssen.

Blutversorgung wird nicht gestört

Ein Aspekt, der besonders wichtig erscheint, ist die kapsulolabrale Durchblutung. Wenn das Hauptziel der Operation ein Einheilen des Kaspellabrumgewebes am Knochen des Glenoidrand ist, so muss auch auf die Durchblutung des Kapsellabrumgewebes Rücksicht genommen werden, da ohne adäquate Durchblutung eine Gewebe-Knochen-Heilung sehr unwahrscheinlich erscheint. Cooper konnte in seinen Arbeiten zeigen, dass die Durchblutung der vorderen Kapsel durch zwei Hauptgefäße, die oben und unten an die Kapsel herantreten, gewährleistet wird. Wichtig für die Verteilung des Blutes innerhalb der Kapsel ist jedoch ein dichtes Netz an vertikal verlaufenden intrakapsulären Anastomosen, welches sich zwischen den beiden Hauptgefäßen aufspannt.[16] Die horizontal verlaufenden Nähte der konventionellen Techniken bergen nun jedoch die große Gefahr, diese wichtigen vertikalen Anastomosen zu strangulieren und so die Durchblutung des Kapsellabrum-Bumps zu kompromittieren. Die Matratzennähte der Labral-Bridge-Technik hingegen verlaufen parallel zu diesen vertikalen Anastomosen und minimieren daher die Gefahr, diese zu strangulieren und die Durchblutung zu stören. ■

Autor:
Dr. **Roman C. Ostermann**
Universitätsklinik für Unfallchirurgie, Wien
E-Mail: roman.ostermann@meduniwien.ac.at

■04

Literatur:

1 Castagna A et al: Knee Surg Sports Traumatol Arthrosc 2016 Feb; 24(2): 398-405 **2** Pope EJ et al: Bull NYU Hosp Jt Dis 2011; 69(1): 44-9 **3** Cole BJ, Romeo AA: Clin Orthop Relat Res 2001; (390): 17-30 **4** Ng DZ, Kumar VP: Arthroscopy 2014; 30(4): 422-7 **5** Dines JS, Elattrache NS: Arthroscopy 2008; 24(12): 1422-5 **6** Martetschläger F et al: Knee Surg Sports Traumatol Arthrosc 2014; 22(9): 2228-36 **7** Kocaoglu B et al: Knee Surg Sports Traumatol Arthrosc 2009; 17(7): 844-9 **8** Porcellini G et al: J Bone Joint Surg Am 2009; 91(11): 2537-42 **9** van der Linde JA et al: Am J Sports Med 2011; 39(11): 2396-403 **10** Cho NS et al: Arthroscopy 2006; 22(9): 947-53 **11** Rhee YG et al: Am J Sports Med 2006; 34(6): 979-85 **12** Mohtadi NG et al: J Bone Joint Surg Am 2014; 96(5): 353-60 **13** Ostermann RC et al: Arthrosc Tech 2015; 4(2): e91-5 **14** Kim SH et al: Arthroscopy 2013; 29(3): 485-90 **15** Sun L et al: Arthroscopy 2012; 28(9): 1297-305 **16** Cooper DE et al: J Bone Joint Surg Am 1992; 74(1): 46-52 **17** Moroder P et al: J Bone Joint Surg Am 2015; 97(17): 1398-405

aap

LOCTEQ®

Locking Compression Technology by aap

One Hole One Screw One Step

Made in aap Germany

aap Implantate AG
Lorenzweg 5 • 12099 Berlin
Germany
Tel.: +49 (0) 30 75019-125
www.aap.de
Ansprechpartner Österreich:
Mobile +43 (0) 664 26 50 248

C. Heiß, Gießen

© Foto Schafscheer, Wetzlar

Plattensystem LOQTEQ®

Neue Ideen in der winkelstabilen Plattenosteosynthese

Winkelstabile Implantate haben sich in den letzten zwei Jahrzehnten stetig weiterentwickelt und zu einem deutlichen Fortschritt in der Versorgung von Frakturen der verschiedenen anatomischen Regionen geführt. Heutzutage bieten die winkelstabilen Implantate mit überzeugenden Ergebnissen bei der Anwendung in der Alterstraumatologie auch über den osteoporotischen Knochen hinaus deutliche Vorteile in der Stabilität und Versorgungsqualität.

KEYPOINTS

- *Winkelstabile Implantate verbessern die dauerhafte Verankerung und somit die Osteosynthese und sichern dadurch eine frühfunktionelle Beübung der operierten Extremität.*
- *Die LOQTEQ®-Platte bietet neben der winkelstabilen Verankerung auch die Möglichkeit, eine Kompression auf den Frakturspalt auszuüben, um so die Knochenbruchheilung zu stimulieren.*
- *Gerade die LOQTEQ®-Platten für das distale Femur und die proximale Tibia zeichnen sich durch eine enorm hohe Stabilität aus, was eine frühzeitige Belastbarkeit der Osteosynthese und so die Frühmobilisation des Patienten auch nach „Open wedge"-Osteotomien ermöglicht.*
- *Innovative Funktionalisierungen, wie die Silberbeschichtung, erweitern das Indikationsspektrum, schützen vor Biofilmbildung und somit chronischen Infekten.*

Das anatomische Traumaversorgungssystem LOQTEQ® der Firma aap Implantate AG wurde 2011 auf dem Markt eingeführt. Die Klinik und Poliklinik für Unfall-, Hand- und Wiederherstellungschirurgie des Universitätsklinikums Gießen-Marburg GmbH, Standort Gießen, Deutschland, gehörte zu den Erstanwendern dieses innovativen Systems. Kernfeature dieses Plattensystems ist eine Verriegelungstechnologie, die es ermöglicht, mit einer winkelstabilen Schraube eine interfragmentäre Kompression zu erzeugen und damit eine primäre Knochenheilung zu ermöglichen. Somit hat man bei der Versorgung mit diesem System die Wahl: entweder eine direkte Knochenbruchheilung durch eine exakte Reposition und interfragmentäre Kompression zu erzeugen oder durch Wiederherstellung der Achse und minimal invasives Einschieben der Platte eine indirekte Knochenbruchheilung zu ermöglichen.

Die bereits seit einigen Jahren bekannte Möglichkeit, eine Kompression auf einen Frakturspalt auszuüben, indem eine nicht winkelstabile Schraube exzentrisch in ein Langloch eingeschraubt wird, wurde aufgegriffen und weiterentwickelt (Abb. 1). Über eine spezielle Zielbuchse kann die winkelstabile Schraube 1mm oder 2mm exzentrisch des Plattenlochgewindes eingeschraubt werden, gleitet durch die konische Form des Schraubenkopfes bei Eintritt in das Gleitloch in Richtung der Frakturzone und komprimiert das gefasste Fragment so gegen das Gegenfragment, bis das Kopfgewinde der Schraube im Plattenlochgewinde verriegelt wird. Die Verwendung

Abb. 1: LOQTEQ®-System mit exzentrischer Platzierung der winkelstabilen Schraube im Gleitloch. Es kommt bei Kontakt des konischen Schraubenkopfes mit dem Gleitloch zur Translation des gefassten Fragmentes in Richtung des gegenüberliegenden Knochens und somit zur Kompression des Frakturspaltes

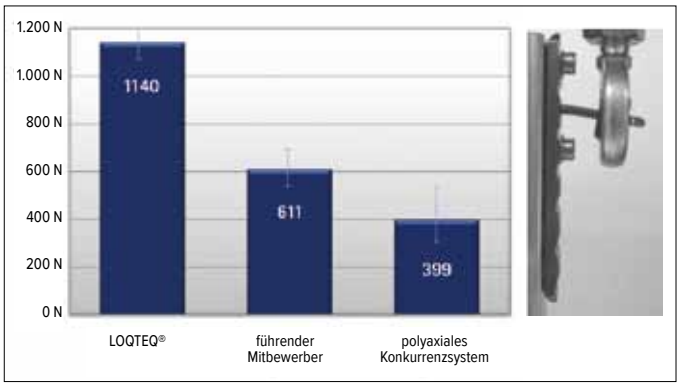

Abb. 2: Links: Biomechanische Belastbarkeit verschiedener winkelstabiler Plattensysteme, rechts: Bending-Test

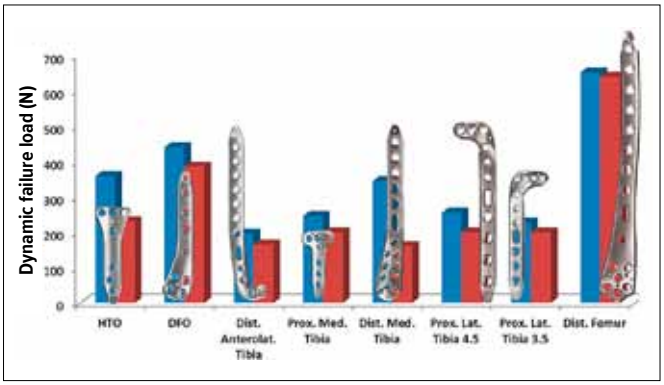

Abb. 3: Dynamisches Versagen verschiedener LOQTEQ®-Platten (blau markiert) in unterschiedlichen Anwendungen und anatomischen Regionen gegenüber anderen Wettbewerbssystemen (rot markiert)

einer winkelstabilen Schraube bietet dadurch mehr Sicherheit beim osteoporotischen Knochen und bei multifragmentären Frakturen, womit eine frühfunktionelle Übungsbehandlung und damit ein besseres Behandlungsergebnis erzielt werden können. Die hohe Stabilität der Platten-Schrauben-Verbindung wurde in aufwendigen biomechanischen Tests nachgewiesen (Abb. 2).

Nicht nur die Platten-Schrauben-Verbindung, sondern auch die Platten selbst verfügen über eine besonders hohe Festigkeit, welche in umfangreichen Untersuchungen nachgewiesen wurde. Hier zeigte sich bei der dynamischen Testung, dass sämtliche anatomische Platten des LOQTEQ®-Systems eine mindestens gleichwertige, in den meisten Fällen jedoch höhere Versagenslast als die Implantate anderer Hersteller hatten (Abb. 3).

Insbesondere bei kniegelenknahen „Open wedge"-Umstellungsosteotomien ist eine belastbare Plattenosteosynthese notwendig, um die Osteotomie-/Defektsituation ausreichend und belastungsstabil versorgen zu können (Abb. 4). Materialversager konnten hierbei mit dem LOQTEQ®-System bislang nicht nachgewiesen oder gesehen werden.

In einer experimentellen Studie zu Defektfrakturen am distalen Femur beim osteoporotischen Knochen erfolgte der Einsatz einer angepassten LOQTEQ®-Platte. Unmittelbar nach der operativen Versorgung wurde die operierte Extremität im Modell mit einem Gewicht von bis zu 100kg belastet. Hierbei wurden nach einer Beobachtungszeit von drei Monaten keinerlei Materialversager festgestellt, was für die hohe biomechanische Belastbarkeit der LOQTEQ®-Platte spricht.

Das Plattensystem deckt alle gängigen Indikationen wie Clavicula, Humerus, Radius, Femur und Tibia ab. Nichtdestotrotz wird stetig an einer Erweiterung des Portfolios gearbeitet. Das kürzlich auf den Markt gebrachte periprothetische Plattensystem trägt dem steigenden Bedarf geriatrischer Versorgungen in der Alterstraumatologie Rechnung (Abb. 5). Auch hier wurde eine innovative Lösung gefunden, die es ermöglicht, kleine Scharniere an der Platte

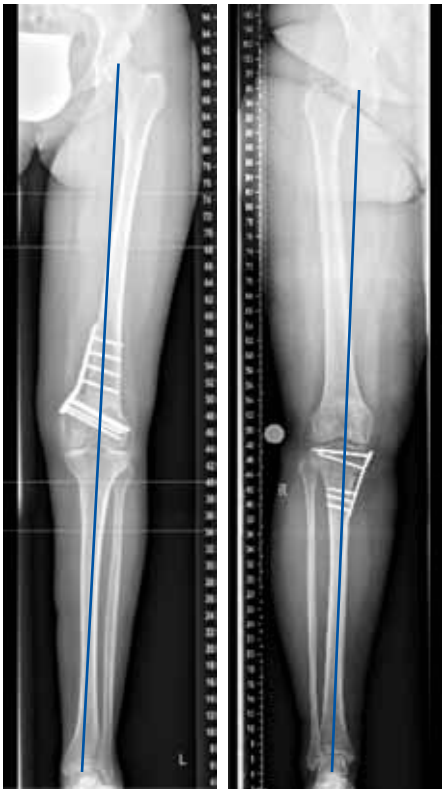

Abb. 4: Links: distale Femurosteotomie (DFO), rechts: hohe Tibiaosteotomie (HTO)

Abb. 5: LOQTEQ®-Platte zur Versorgung periprothetischer Frakturen. Möglichkeit der polyaxialen Verschraubung mit 15° Variabilität



Abb. 6: Silberbeschichtete LOQTEQ®-Platte

zu befestigen, in die wiederum polyaxiale Schrauben eingebracht werden können. Dieser hohe Grad an Freiheit ermöglicht es auch bei einliegender Hüft- oder Knieprothese (insbesondere auch Hüft- und Knie-Revisionsprothesen), Schrauben an dieser vorbei zu platzieren und damit eine stabile Osteosynthese herzustellen.

Besonders hervorzuheben ist auch das außerordentlich gute Explantationsverhalten der Plattensysteme. Probleme wie „cold welding“ oder fest eingewachsene Implantate, die zu erheblichen Verzögerungen der OP und unter Umständen auch zur Verunreinigung des Op-Situs durch Titanspäne führen können, traten bei keinem der bisher eingesetzten LOQTEQ®-Implantate auf.

Auch das Thema Infektion steht bei der Firma aap im Fokus. Aktuell wird an einer Silberbeschichtung der Implantate gearbeitet (Abb. 6), welche die Biofilmbildung auf dem Implantat verhindern soll. Die Zulassung dieser Implantate wird noch heuer erwartet und verspricht eine zielführende Behandlung von Patienten mit offenen Frakturen oder im Rahmen von unterschiedlichen Infektsituationen.

Abb. 7: 3D-Rekonstruktion von CT-Schnittbildern nach mehrfragmentärer Humeruskopffraktur

Abb. 8: Winkelstabile Plattenosteosynthese mit LOQTEQ®-Platte bei mehrfragmentärer Humeruskopffraktur. A: Postoperativ, B: 4 Wochen postoperativ, C: 11 Monate postoperativ, D: nach Implantatentfernung

Klinische Anwendungsbeispiele

Im Folgenden werden einige klinische Anwendungsbeispiele für die winkelstabilen LOQTEQ®-Platten gezeigt.

In der Notfallaufnahme stellt sich ein 50-jähriger Patient vor, der im Rahmen eines häuslichen Unfalles auf den linken Arm gestürzt ist. Auf den CT-Bildern (Abb. 7) zeigt sich eine mehrfragmentäre Humeruskopffraktur.

Die winkelstabile Verankerung der Schrauben im Plattenloch ermöglicht eine stabile Osteosynthese (Abb. 8). Die Platte wird nicht durch die Haftreibung zwischen Platte und Knochen stabilisiert, sondern durch die Verbindung zwischen Kopfgewinde und Plattengewinde. Die winkelstabile Platte wird über einen weichteilschonenden Zugang (deltoideopectoral) von vorne zwischen dem M. deltoideus und der Brustmuskulatur eingebracht.

Postoperativ erfolgt meist eine Ruhigstellung der operierten Extremität in einer Desault-Weste bis zum Abschluss der Wundheilung. Hierdurch kann sich das traumatisierte Weichteilgewebe erholen und die Gefahr einer Wundheilungs-

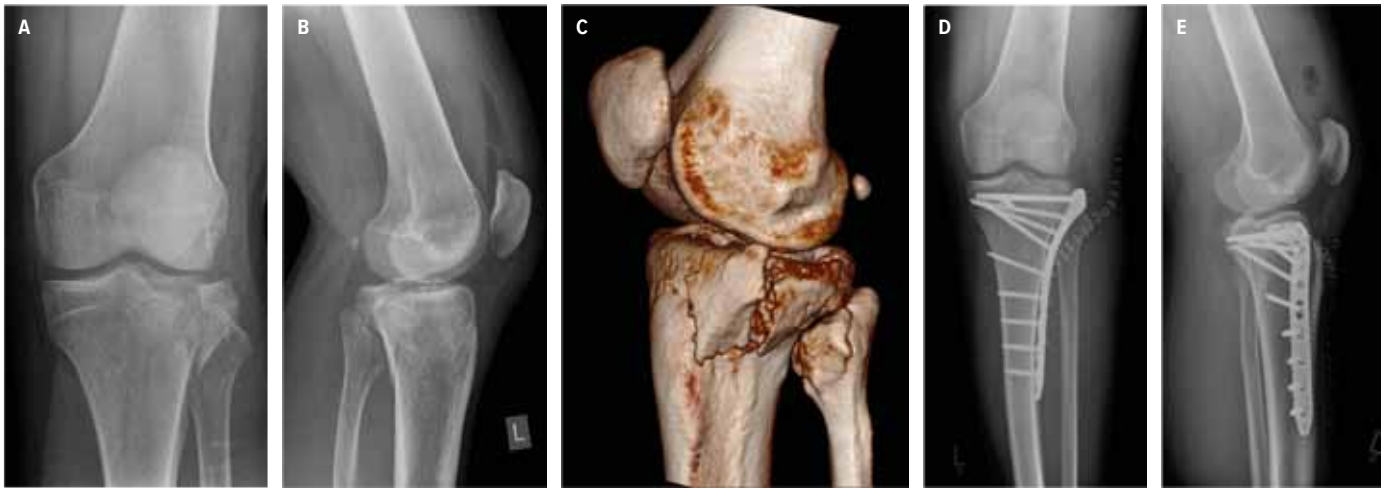

Abb. 9: A und B: Präoperative Röntgenbilder zeigen eine laterale Tibiakopftrümmerfraktur. C: Präoperatives CT. D und E: Postoperative Röntgenbilder zeigen eine lateral angebrachte LOQTEQ®-Platte mit gutem Repositionsergebnis

Abb. 10: A–B: konventionell-radiologische Bilder nach 11 Monaten, C–D: nach Implantatmaterialentfernung

störung ist geringer. Im Übrigen dient dies auch zur Schmerztherapie. Erste Pendelübungen ohne Widerstand können aber bereits zu diesem Zeitpunkt durchgeführt werden. Die winkelstabile Plattenosteosynthese gewährleistet meist eine übungsstabile Situation. Ein Belastungsaufbau wird nach radiologischer Kontrolle in der 7. Woche begonnen. Nach radiologisch gesicherter knöcherner Heilung erfolgt die Entfernung des Implantatmaterials in der Regel nach 1,5 Jahren.

Ein 31-jähriger Patient hat sich bei einem Sprung von einer Treppe eine Tibiakopffraktur zugezogen. Die initiale Röntgendiagnostik zeigt eine mehrfragmentäre Trümmerfraktur der lateralen Gelenkfläche (Abb. 9 A–C). Im weiteren Verlauf erfolgte die offene Reposition und winkelstabile Plattenosteosynthese mittels LOQTEQ®-Platte (Abb. 9 D–E). Während der Operation wird dabei das Kniegelenk eröffnet, um eine stufenlose Wiederherstellung der Gelenkfläche des Tibiaplateaus zu erreichen. Die LOQTEQ®-Platte sichert dann die reponierten Fragmente in ihrer Position und bietet durch ihre lange Beschaffenheit und Dicke eine hervorragende Abstützfunktion, um die axialen Kräfte aufnehmen zu können.

Trotz der ausgezeichneten Stabilität der winkelstabilen Osteosyntheseplatte kommt es häufig zu Nachsinterungen des spongiösen Knochens und somit zum Einsinken der Gelenkfläche, weshalb eine achtwöchige Teilbelastung trotzdem notwendig ist. In der Regel heilt eine solche laterale Tibiakopffraktur binnen drei Monaten aus (Abb. 10 A und B). Eine Implantatentfernung wird gewöhnlich nach ein bis zwei Jahren empfohlen (Abb. 10 C und D). ■

FAZIT

Das winkelstabile Plattensystem LOQTEQ® stellt eine Verbesserung der bekannten winkelstabilen Implantate dar. Die Kompression und gleichzeitige Winkelstabilität erhöhen die Patientensicherheit. Die hohe mechanische Stabilität und Produktqualität der LOQTEQ®-Implantate reduzieren das Risiko für Implantatversagen auch bei schwierigen anatomischen Situationen und beim systemisch erkrankten Knochen (Osteoporose, Tumorerkrankung). Die deutlich einfachere Explantierbarkeit ohne Kaltverschweißung erhöht die Patientensicherheit und hilft, Kosten für aufwendige Explantationseingriffe zu vermeiden. Die neuen Entwicklungen wie die periprothetischen Implantate und eine antibakterielle Beschichtung zeigen den Weg auf, den die Implantate in naher Zukunft in der Alterstraumatologie und septischen Chirurgie nehmen werden.

Autor: Univ.-Prof. Dr. **Christian Heiß**
Direktor der Klinik und Poliklinik für Unfall-, Hand- und Wiederherstellungschirurgie – Operative Notaufnahme, Universitätsklinikum Gießen-Marburg GmbH, Standort Gießen
E-Mail: christian.heiss@chiru.med.uni-giessen.de

■04

Literatur

beim Verfasser

E. Schweitzer,
B. Böhmdorfer, Wien

© Pfluegl

© Mark Probst

Bewährtes und Neues in der medikamentösen Schmerztherapie

Die Auswahl des richtigen Analgetikums oder der richtigen Analgetikakombination ist entscheidend. „Expect analgesic failure; pursue analgesic success. Most analgesic drugs work well but in only a small percentage of people." (A. Moore, BMJ 2013)

KEYPOINTS

- *Paracetamol und Metamizol haben ein deutlich geringeres gastrointestinales Nebenwirkungspotenzial als tNSAR und COX-2-Inhibitoren.*
- *COX-2-Inhibitoren und tNSAR sind bei Schmerzen mit einer entzündlichen Komponente unverzichtbar. Empfohlen ist eine möglichst kurze Einnahmedauer in der niedrigsten wirksamen Dosis, um das Nebenwirkungsrisiko möglichst niedrig zu halten.*
- *Eine ultrakurzfristige (≤4 Wochen) oder kurzfristige (4–12 Wochen) Verschreibung von Opioiden kann für fast alle Schmerzarten und bei fast allen Patientengruppen empfohlen werden. Voraussetzungen sind eine enge Patientenbindung und regelmäßige Evaluation der Wirksamkeit und Verträglichkeit. Eine Langzeitanwendung (>12 Wochen) bei nicht tumorassoziierten Schmerzen ist nur bei nachgewiesener Reduktion des körperlichen Beeinträchtigungserlebens und fehlenden oder geringen Nebenwirkungen zulässig.*
- *Opioide sind nach wie vor ein wichtiger und unverzichtbarer Bestandteil der Therapie tumorassoziierter Schmerzen.*
- *Antidepressiva und Antiepileptika sollten bei Schmerzen mit einer neuropathischen Komponente frühzeitig verschrieben werden.*

Auswahl des Analgetikums

Das WHO-Stufenschema zur Schmerztherapie bei Krebserkrankungen (1986 und 1996) empfiehlt die Auswahl des Analgetikums in Abhängigkeit von der Schmerzintensität: Wenn Stufe 1 nicht mehr ausreichend ist, werden zusätzlich Stufe 2 oder 3 und die Verschreibung von „Co-Analgetika" (Antidepressiva und Antiepileptika) empfohlen. Im Alltag wird das WHO-Stufenschema häufig auch bei nicht tumorassoziierten Schmerzen zur Orientierung verwendet. Das war aber nie die Intention dieser Publikation. Die Auswahl des jeweiligen Analgetikums sollte sich an der Schmerzursache, der Wirksamkeit sowie am Nebenwirkungs- und Interaktionsspektrum des jeweiligen Analgetikums orientieren. So wird bei neuropathischer Schmerzkomponente eine frühzeitige Gabe von Co-Analgetika empfohlen. Niedrig dosierte Opioide sind bei mit dem Bewegungsapparat assoziierten Schmerzen eine gute Alternative oder Ergänzung zu den Medikamenten der Stufe I nach WHO. Paracetamol und Metamizol sollte, wenn immer möglich, aufgrund des kaum vorhandenen gastrointestinalen Risikos der Vorzug gegenüber traditionellen NSAR gegeben werden. Selektive COX-2-Inhibitoren haben ein geringeres gastrointestinales Risiko als traditionelle NSAR, erhöhen aber das Risiko akuter koronarer Herzerkrankungen.

Neben den pharmakodynamischen Neben- und Wechselwirkungen, die sich aus dem jeweiligen Wirkmechanismus erklären, gibt es ein pharmakokinetisches Nebenwirkungs- und Interaktionsrisiko. Dieses steigt mit der Plasmaeiweißbindung, der Abhängigkeit der Elimination vom Cytochrommechanismus in der Leber, der Entstehung aktiver Metaboliten und der Nierenpflichtigkeit.

Stufe 1 nach WHO

Diese beinhaltet traditionelle NSAR, selektive COX-2-Inhibitoren und die nichtsauren Nicht-Opioid-Analgetika Paracetamol und Metamizol. Es sind dies unverzichtbare, sehr wirksame Analgetika, haben jedoch ein hohes Nebenwirkungs- und Interaktionsrisiko. Sie sollten deshalb in der niedrigsten wirksamen Dosis und so kurz wie möglich verabreicht werden. Paracetamol und Metamizol haben ein geringeres Nebenwirkungsrisiko als traditionelle NSAR und selektive COX-2-Inhibitoren. Eine Kombination mit Opioiden ist sinnvoll und wirkt additiv, da verschiedene Wirkmechanismen kombiniert werden (Tab. 1).

Traditionelle NSAR (tNSAR)

Sie hemmen die Cyclooxygenase (COX). Die COX ist ein ubiquitäres intrazelluläres Enzym, das für einen entscheidenden Schritt in der Prostaglandinsynthese verantwortlich ist. Prostaglandine spielen eine wesentliche Rolle in vielen physiologischen und pathophysiologischen Prozessen. Die COX-Hemmung führt zu den erwünschten Wirkungen Fiebersenkung, Schmerzlinderung und Entzündungshemmung. Die Nebenwirkungen sind durch den Wegfall physiologischer Prostaglandinfunktionen erklärbar. So wird der Schutz von Magen- und Darmschleimhaut beeinträchtigt, es kann zu Erosionen, Ulzera und Perforationen kommen. Die glomeruläre Filtration wird herabgesetzt, was zu Nierenversagen führen kann. Die TxA_2-Synthese (Thrombozyten) wird gehemmt (→ verstärkte Blutungsneigung durch Acetylsalicylsäure), die PgE_2-Synthese (Endothelzellen) herabgesetzt (→ erhöhtes kardiovaskuläres Risiko unter selektiven COX-2-Inhibitoren, aber auch Diclofenac und Ibuprofen), die Bronchiendilatation wird gehemmt (→ „Aspirin"-Asthma) und der periphere Widerstand erhöht (→ RR-Steigerung) (Tab. 2).

Selektive COX-2-Inhibitoren und tNSAR und haben eine hohe Plasmaeiweißbindung und können schlecht durch die Blut-Hirn-Schranke diffundieren. Sie rei-

Analgetikum/Dosis	NNT	Konfidenzintervall
Metamizol 1000	1,6	1,3–2,2
Ibuprofen 600	1,7	1,4–2,3
Paracetamol 500 + Oxycodon IR 5	2,2	1,7–3,2
Ibuprofen 400	2,5	2,4–2,7
Celecoxib 400	2,5	2,2–2,9
Paracetamol 650 + Tramadol 75	2,6	2,3–3,0
Naproxen 550	2,7	2,3–3,3
Diclofenac 50	2,7	2,4–3,1
Paracetamol 1000	3,8	3,4–4,4
Oxycodon IR 15	4,6	2,9–11,0
Tramadol 75	5,3	3,9-8,2

Tab. 1: Number needed to treat (NNT) verschiedener Analgetika nach Weisheitszahnextraktion: Je niedriger die NNT, desto wirksamer ist das Analgetikum. Nach Moore 2003 (Level I) und Moore 2011 (Level I [Cochrane])

		OR	CI
Coxib/Placebo	non-fatal MCI and coronary death	**1,76**	1,31–2,37
	heart failure	**2,28**	1,62–3,20
	upper gastrointestinal complication	**1,81**	1,17–2,82
Diclofenac/Placebo	non-fatal MCI and coronary death	**1,70**	1,19–2,41
	heart failure	**1,85**	1,17–2,94
	upper gastrointestinal complication	**1,89**	1,16–2,09
Ibuprofen/Placebo	non-fatal MCI and coronary death	**2,22**	1,10–4,48
	heart failure	**2,49**	1,19–5,20
	upper gastrointestinal complication	**3,97**	2,22–7,10
Naproxen/Placebo	non-fatal MCI and coronary death	**0,84**	0,52–1,35
	heart failure	**1,87**	1,1–3,16
	upper gastrointestinal complication	**4,22**	2,71–6,56

Tab. 2: Kardiovaskuläres und gastrointestinales Risiko im Vergleich. Lancet 2013; 382: 769-779 online first May 2013

chern sich in Geweben mit saurem interstitiellem Milieu intrazellulär an, also z.B. in entzündetem Gewebe (daher die früher übliche Bezeichnung „periphere Analgetika“), aber auch im Interstitium der Magenschleimhaut und Nieren.

Für die Schmerztherapie sind v.a. Substanzen mit einer kurzen Halbwertszeit (HWZ) interessant, weil sie gut steuerbar sind. Steht die antirheumatische, also entzündungshemmende Komponente im Vordergrund, etwa zur Prophylaxe eines „Rheumaschubs“ bei primär chronischer Polyarthritis, werden fallweise Substanzen mit einer längeren Halbwertszeit bevorzugt.

Alle tNSAR werden über Cytochrom P450 metabolisiert.

Selektive COX-2-Inhibitoren

Derzeit verschreibbar, aber nicht bzw. eingeschränkt erstattungsfähig, sind Parecoxib (intravenös, Pro Drug von Valdecoxib), Celecoxib und Etoricoxib. Die im Vergleich zu den tNSAR niedrigere gastrointestinale Toxizität ist ein grundsätzlicher Vorteil dieser Substanzen. Die Beeinträchtigung der Nierenfunktion ist vergleichbar mit jener durch tNSAR. Die selektive COX-2-Inhibition führt zu einer Erhöhung des kardiovaskulären Risikos (s.o.). Parecoxib und Celecoxib sind Sulfonamide, worauf bei einer eventuellen Allergie zu achten ist.

Paracetamol und Metamizol

Sie sind keine organischen Säuren und daher im Gegensatz zu den tNSAR und selektiven COX-2-Inhibitoren kaum an Plasmaeiweiß gebunden und gut ZNS-gängig. Sie wirken vorwiegend „zentral“ (im ZNS), und zwar antipyretisch und analgetisch, jedoch kaum antiphlogistisch. Sie haben dafür aber auch nicht die typischen Nebenwirkungen der NSAR auf Magen/Darm, Niere und Gerinnungssystem und sind so auf längere Sicht besser verträglich. Sie werden mit den NSAR in der Stufe 1 des WHO-Stufenschemas zusammengefasst, da ihre Wirkung zumindest teilweise auf einer Prostaglandinsynthesehemmung beruht. Wirkort ist das ZNS. Zum Wirkmechanismus gibt es bei Paracetamol neben der (zentralen) COX-2-Inhibition Hinweise auf eine serotonerge Wirkkomponente und eine Wirkung über Cannabinoidrezeptoren. Metamizol wirkt zumindest teilweise COX-2-inhibitorisch.

Paracetamol wird über verschiedene Cytochrome abgebaut, über CYP 2E1 entstehen toxische Zwischenprodukte, die durch Glutathion neutralisiert werden müssen. Sind die Glutathionreserven der Leber aufgebraucht, kommt es zu Leberzellnekrosen. Von Metamizol ist kein CYP-abhängiger Abbauweg bekannt. Allerdings ist Metamizol ein Induktor von CYP 2B6 und 3A4/5/7. Das Interaktionspotenzial der verschiedenen Nicht-Opioide ergibt sich aus dem Wirkmechanismus und der Pharmakokinetik (Tab. 3).

Dosierung

Zur Dosierung der tNSAR, selektiven COX-2-Inhibitoren und Nicht-Opioide gelten die Dosierungsrichtlinien des Austria-Codex (Tab. 4). Im Fall von Störungen der Leber- oder Nierenfunktion muss eine entsprechende Dosisanpassung erfolgen (Tab. 5). Bei Paracetamol darf eine Tagesmaximaldosis von 60mg/kg nicht überschritten werden, da schon ab 100 bis 120mg/kg/Tag die Gefahr einer akuten Leberschädigung besteht. Die Einzeldosis des jeweiligen Analgetikums und das Dosierungsintervall ergeben sich aus der angegebenen Tageshöchstdosis und der zu erwartenden Wirkdauer einer Einzeldosis. Es ist nicht sinnvoll, unterschiedliche tNSAR oder

donnerwetterblitz

PERIODIKOPHILIE

griech. Liebe zu Fachmagazinen

Wow! Danke, was für eine Motivation.

Nervös war ich, als über 250 MedizinerInnen gefragt wurden, was sie mit mir im Alltag so anfangen. Mir ist vor Freude ein Blatt aus dem Kern gefallen, als ich erfahren habe, dass ich, **die medizinische Fachzeitschrift, mit Abstand die wichtigste Informationsquelle und Handlungsgrundlage** unserer Top-ÄrztInnen bin.

Hinter den Fakten über die medizinische Fachzeitschrift als

- Nr. 1 Informationsquelle,
- Nr. 1 in der Aktivierung nächster Handlungsschritte und
- Nr. 1 im Vertrauen auf inhaltliche Qualität dank unabhängiger Fachjournalisten

stehen Ihnen erstmalig alle Details zu den Informationswegen der MedizinerInnen transparent und kostenlos zur Verfügung, ebenso die Rollen aller anderer relevanten Medienkanäle.

JETZT Download unter www.medqualimed.at

Ärzte Krone · MedMedia Verlag und Mediaservice GmbH · UNIVERSIMED Medizin im Fokus · RMA Regional Medien Austria · Medizin Medien Austria · Springer Medizin · VdÄ Verlagshaus der Ärzte

		Risiko
Paracetamol	Alkohol	Lebertoxizität ↑
Paracetamol	Marcoumar®	Blutungsgefahr ↑
Paracetamol	Granisetron	Wirkungshemmung
NSAR	Marcoumar® SSRI	Blutungsgefahr ↑
NSAR	ACE-Hemmer AT-II-Blocker	Antihypertensive Wirkung ↓
NSAR	Diuretika	Diuretische Wirkung ↓
NSAR	ThromboASS	antithrombotische Wirkung ↓

Tab. 3: Interaktionspotenzial verschiedener Nicht-Opioid-Analgetika. Nach Beubler E.: Kompendium der medikamentösen Schmerztherapie. 5. Auflage, Springer Verlag, 2012

	Typische Einzeldosis	Bioverfüg-barkeit (%)	Halbwerts-zeit	Wirkzeit	Tagesmaxi-maldosis
Naproxen	500mg	~95	14h	k.A.	1.100mg
Ibuprofen	400mg	80–100	2h	4-6h	1.200mg
Diclofenac	50mg	30–80*	1,5h	6-8*h	150mg
Lornoxicam	4–8mg	100	4–10h	8-12h	12–16mg
Celecoxib	100mg	„gut“	8–12h	~16 h	400mg
Etoricoxib	60mg	100	22h	>24h	120mg
Paracetamol	15mg/kg	70	2h	4–6h	60mg/kg
Metamizol	15mg/kg	100	1–2h	4–6h	60mg/kg
** Retard-Galenik*					

Tab. 4: Nicht-Opioid-Analgetika

	Kreatinin-Clearance <30ml/min	Leber
NSAR	Kontraindikation	Reversible Transaminasenerhöhung
Paracetamol	Intervallverlängerung auf 8–12h	Kontraindikation
Metamizol	Dosisreduktion	Keine Dosisanpassung

Tab. 5: Was tun bei Beeinträchtigung der Nieren- oder Leberfunktion?

COX-2-Inhibitoren miteinander zu kombinieren. Eine Kombination von tNSAR oder COX-2-Inhibitoren mit Paracetamol oder Metamizol kann sinnvoll sein.

Opioide (Stufe 2 und 3)

Opioide sind ebenfalls unverzichtbare Schmerzmedikamente. Eine Therapie tumorassoziierter Schmerzen wäre ohne Opioide nicht vorstellbar. Bei der Therapie nicht tumorassoziierter Schmerzen ist die Tagesmaximaldosis von 120mg Morphinäquivalent zu beachten und der Therapieerfolg immer wieder kritisch zu hinterfragen. Nicht-Tumor-Patienten sind einmal im Quartal zur Kontrolle zu bestellen. Alle 6 Monate soll ein Dosisreduktionsversuch eingeplant werden. Die Nebenwirkung Obstipation muss prophylaktisch behandelt werden, in der Einstellungsphase auch Übelkeit und Erbrechen, in der Langzeitanwendung sind Opioide in der Regel gut verträglich. Bei nicht tumorassoziierten chronischen Schmerzen kann man mit ca. 30–50% „Respondern“ rechnen, also Patientinnen und Patienten, die eine zufriedenstellende Schmerzlinderung bei erträglichen Nebenwirkungen erfahren.

Wirkmechanismus

Opioide wirken über körpereigene Opioidrezeptoren. Diese werden physiologisch durch Endorphinausschüttung stimuliert und bewirken eine Schmerzmodulation. Die Aktivierung von Opioidrezeptoren führt zu intrazellulären Regulationsprozessen, welche letztlich eine Hemmung der Schmerzfortleitung und -wahrnehmung zur Folge haben. Der Einsatz retardierter oraler Opioidanalgetika und transdermal wirkender Opioidpflaster führte zu einer Revolution in der Tumorschmerztherapie. Orale Retardpräparate müssen meist alle 12 Stunden eingenommen, Pflaster jeden 3. oder 4. Tag gewechselt werden, damit ist eine „alltagstaugliche“ Therapie realisierbar.

Opioide wirken analgetisch und antitussiv. Die wichtigsten Nebenwirkungen sind Obstipation, Übelkeit und Erbrechen, zentralnervöse Beeinträchtigungen wie Sedierung, Halluzinationen und Atemdepression sowie Juckreiz und Harnverhalten. Die Nebenwirkungen werden ebenfalls über Opioidrezeptoren vermittelt.

Es gibt verschiedene Möglichkeiten, Opioide einzuteilen – ein wichtiges Unterscheidungsmerkmal ist ihre relative Wirkstärke (Potenz). Als Referenzsubstanz dient Morphin, das älteste bekannte Opioid, dem man die Stärke 1 zuordnet. Opioide mit einer geringeren Potenz bezeichnet man als „schwach wirksame Opioide“ (Stufe 2 nach WHO), Opioide mit einer gleich starken oder stärkeren Potenz bezeichnet man als „stark wirksame Opioide“ (Stufe 3 nach WHO).

Tumorschmerzpatienten sollten ein orales Retardpräparat oder ein Pflaster in ausreichender Dosierung erhalten, im Sinne einer Schmerzprophylaxe. Für fallweise auftretende starke Schmerzen (Durchbruchschmerzen) muss der Patient die Möglichkeit haben, ein schnell wirksames Opioid als Bedarfsmedikament selbstständig einzunehmen.

Zur Dosierung der Opioide

Die Kenntnis der Äquivalenzdosen einzelner Opioide und der Dosierungsunterschiede zwischen oraler, transdermaler und intravenöser Gabe ist wichtig, um zwischen einzelnen Opioiden und/oder Applikationsformen wechseln zu können und Bedarfsmedikationen richtig zu dosieren (Tab. 6).

In der Tumorschmerztherapie gibt es keine Dosisobergrenze. Allerdings gibt es eine Grenze der Praktikabilität, d.h. der Anzahl der zu schluckenden Medikamente oder geklebten Pflaster. Ursache für eine vermeintliche „Nicht-Wirksamkeit“ oder „schlechte Wirksamkeit“ ist häufig eine Unterdosierung. Opioidpflaster wirken bei kachektischen Patienten eventuell schlechter als orale Präparate. Als Alternativen zur oralen bzw. transdermalen Gabe gibt es die Möglichkeit einer subkutanen oder intravenösen Gabe über Schmerzpumpen. Weiters gibt es schnell wirksame Präparate, die über die Mund- und Nasenschleimhaut aufgenommen werden. In sehr seltenen Fällen kann auch an eine epidurale oder intrathekale Gabe gedacht werden.

Bei der Therapie nicht tumorassoziierter Schmerzen gibt es die Übereinkunft, nicht höher als 120mg Morphin-Tagesäquivalent zu dosieren und die Therapie in regelmäßigen Abständen einer Evaluation auf Sinnhaftigkeit und Wirksamkeit zu unterziehen. Die Patienten sollten einmal im Quartal zu einer Evaluation der Therapieeffektivität bestellt werden und alle 6 Monate einen Dosisreduktionsversuch machen.

Über die Homepage der Österreichischen Schmerzgesellschaft ist ein „Positionspapier zum Einsatz von Opioiden bei tumor- und nicht-tumorbedingten Schmerzen“ verfügbar, in dem viele praxisrelevante Fragen beantwortet werden.

	Bioverfügbarkeit (%)	Äquipotente Tagesdosis
Tramadol	80	300mg p.o.
Dihydrocodein	70	240mg p.o.
Tapentadol	30	150mg p.o.
Morphin	30	60mg p.o.
Morphin	100	20mg i.v.
Oxycodon	70	30mg p.o.
Hydromorphon	60	8mg p.o.
Buprenorphin	100	~20µg/h TTS
Fentanyl	100	25µg/h TDS

Tab. 6: Opioide oral und transdermal

Substanz	Beispiel	Dosierung
Amitriptylin	Saroten®	Startdosis: 10mg 0–0–1 Zieldosis: ≤ 75mg 0–0–1
Duloxetin	Cymbalta®	Startdosis: 30mg 1–0–0 Zieldosis: 60–120/0/0mg
Venlafaxin	Efectin®, Efectin ER®	Startdosis: 25mg 1–0–0 Zieldosis: ER 150/150/0mg
Milnacipran	Ixel®	Startdosis: 25mg 1–0–0 Zieldosis: 50mg 1–1–0
Trazodon	Trittico®	Startdosis: 150mg ret. 0–0–1/3 Zieldosis: 150mg ret. 0–0–1
Gabapentin	Neurontin®	Startdosis: 300mg 0–0–1 Zieldosis: 1.800–3.600mg/Tag
Pregabalin	Lyrica®	Startdosis: 75mg 0–0–1 Zieldosis: 300/0/300mg
Carbamazepin	Neurotop®, Tegretol®	Startdosis: 200mg/Tag Zieldosis: 1.200mg/Tag

Tab. 7: Dosierungsempfehlungen für Antidepressiva und Antiepileptika in der Schmerztherapie

Interaktionspotenzial

Zu beachten ist das Sedierungspotenzial (pharmakodynamisch), v.a. in der Kombination mit anderen sedierenden Substanzen. Eine hohe Plasmaeiweißbindung weisen Fentanyl und Buprenorphin auf. Nicht oder in unbedeutendem Ausmaß durch Cytochrome metabolisiert werden Morphin und Hydromorphon. Morphin hat allerdings einen nierenpflichtigen Metaboliten, Morphin-6-Glucuronid, der durch direkte Glucuronidierung entsteht und bei Niereninsuffizienz akkumulieren und zu Nebenwirkungen führen kann. Die übrigen Opioide werden über CYP in relevantem Ausmaß metabolisiert.

Co-Analgetika: Antidepressiva und Antikonvulsiva

Bei neuropathischen Schmerzanteilen (brennende, stechende, elektrisch einschießende Schmerzen und Missempfindungen), Parästhesien und Dysästhesien sollte den Co-Analgetika, d.h. Antidepressiva und Antikonvulsiva, der Vorzug gegeben werden. Auch Opioide können hier eingesetzt werden. Die Antidepressiva haben den Vorteil einer ein- bis zweimal täglichen Einnahme (bessere Compliance), müssen aber langsam hochtitriert werden und bis zum Eintritt der Wirkung kann es mehrere Wochen dauern. Die Antiepileptika Gabapentin und Pregabalin müssen aufgrund ihrer kurzen Halbwertszeit zwei- bis dreimal täglich eingenommen werden, lassen sich aber sehr schnell zur Wirksamkeit hochtitrieren. Antidepressiva empfehlen sich daher eher bei chronischen Störungen, (z.B. Polyneuropathie, postherpetische Neuralgie), Antiepileptika bei akuten neuropathischen Schmerzen (z.B. Radikulopathie) (Tab. 7).

Antidepressiva

Diese wirken analgetisch über die Erhöhung des Serotonin- und Noradrenalinspiegels im ZNS. Serotonin und Noradrenalin sind wichtige schmerzhemmende Transmittersubstanzen in Rückenmark und Gehirn (absteigende, hemmende Bahnen). Ihre Wirkung wird auch als „Schmerzdistanzierung“ bezeichnet. Die älteren, sogenannten „trizyklischen Antidepressiva“ Amitriptylin und Clomipramin haben neben der serotonin- und noradrenalinsteigernden Wirkung auch Effekte in vielen anderen Transmittersystemen, was die häufigen Nebenwirkungen erklärt. Besonders Amitriptylin ist aber bei chronischen nozizeptiven und neuropathischen Schmerzen sehr effektiv (Tab. 7).

Die moderneren Serotonin-Noradrenalin-Reuptake-Inhibitoren (SNRI) Duloxetin, Venlafaxin und Milnacipran wirken

selektiv nur auf den Serotonin- und Noradrenalinspiegel, haben daher weniger Nebenwirkungen, sind aber möglicherweise auch weniger effektiv. Für die gut verträglichen und daher oft und vor allem bei älteren Patienten eingesetzten Antidepressiva vom SSRI-Typ (selektive Serotonin-Reuptake-Inhibitoren) konnte bisher keine schmerzlindernde Wirkung nachgewiesen werden.

Trazodon wird in Österreich häufig als Co-Analgetikum verwendet. Es wirkt vor allem schlaffördernd (Patienten mit chronischen Schmerzen haben häufig Schlafstörungen), wenig antidepressiv und wenig antipsychotisch. Die schlaffördernde Wirkung wird von vielen Patienten sehr geschätzt. Eine Wirksamkeit bei neuropathischen Schmerzen ist nicht nachgewiesen.

Zum Interaktionspotenzial: Amitriptylin, Duloxetin und Trazodon haben eine hohe Plasmaeiweißbindung. Alle genannten Antidepressiva, mit Ausnahme von Milnacipran, sind Substrate, teilweise auch Inhibitoren verschiedener Cytochrome.

Die Antikonvulsiva Gabapentin und Pregabalin

Sie wirken über die Blockade von Natrium- und/oder Kalziumkanälen hemmend auf die Erregungsfortleitung in Nervenzellen. Die wichtigste Nebenwirkung aller Antikonvulsiva ist die zentralnervöse Dämpfung, die von Müdigkeit und Schwindelgefühlen bis zu Gangstörungen (Ataxie) reichen kann. Carbamazepin kommt wegen häufiger Medikamenteninteraktionen, Leberfunktionsstörungen und des Risikos schwerer allergischer Reaktionen heute nur noch bei der Trigeminusneuralgie zum Einsatz und sollte vom Neurologen verschrieben werden. Gabapentin und Pregabalin gelten als gut verträglich und sind mittlerweile „Klassiker“ bei neuropathischen Schmerzen. Die Dosis von beiden Substanzen muss bei eingeschränkter Nierenfunktion stark reduziert werden, da sie zwar kaum bis gar nicht hepatal metabolisiert werden, aber in der Elimination sehr stark von der Nierenfunktion abhängig sind. Gabapentin ist ein milder Inhibitor des CYP 2A6, von Pregabalin sind keine Cytochrominteraktionen bekannt. Beide haben eine vernachlässigbare bis gar keine Plasmaeiweißbindung. Insgesamt ist daher das pharmakokinetische Interaktionspotenzial gering. ■

Autoren: OA Dr. **Ekkehard Schweitzer**, DEAA;
Mag. pharm. Dr. scient. med.
Birgit Böhmdorfer, aHPh
Krankenhaus Hietzing, Wien

Korrespondierender Autor:
Dr. Ekkehard Schweitzer
E-Mail: ekkehard.schweitzer@wienkav.at
■0304

Therapiealgorithmen in:

Zenz M, Schwarzer A, Willweber-Strumpf A: Taschenbuch Schmerz. Ein diagnostischer und therapeutischer Leitfaden. 4. Auflage. Stuttgart: Wissenschaftliche Verlagsgesellschaft 2013

Literatur

beim Verfasser

K. Engelke, Frohnleiten

Chronische Schmerzen des Stütz- und Bewegungssystems

Behandlung im Kontext der Multimodalität

Es gilt, sowohl im Rahmen des Algorithmus für den akuten Schmerz frühzeitig regelhaft Standards einzuführen, die auf eine Chronifizierung hindeuten können, um rechtzeitig multimodale Konzepte einzuleiten, als auch einen Algorithmus für den chronischen Schmerz des Stütz- und Bewegungssystems aufzustellen. Nur wenn wir lernen, die Erkrankungsbilder, die in diesem Bereich zu Schmerzen führen, differenziert und frühzeitig ursächlich zu diagnostizieren und entsprechend differenziert von Anfang an, u.U. auch multimodal zu therapieren, wird es gelingen, eine Mehrzahl der Patienten vor einem Abgleiten in den prächronischen oder chronischen Bereich zu bewahren. Sekundäre und tertiäre Präventionsmaßnahmen sollten aber im Gesamtzusammenhang mit dem Kollektiv der Patienten mit chronischen Schmerzen des Stütz- und Bewegungssystems einen besonderen Schwerpunkt erhalten.

KEYPOINTS

- *Möglichst frühes Erkennen einer Chronifizierungstendenz während der Behandlung von Akutschmerzen*
- *Entwicklung von relevanten medizinischen Kennzahlen für die Behandlung des Kollektivs von Patienten mit chronischen Schmerzen des Stütz- und bewegungssystems*
- *Differenzierende klinische, bildgebende und interventionelle Diagnostik zur Reduktion des Kollektivs „unspezifischer Kreuzschmerz“*
- *Schaffung von ausreichenden konservativ-orthopädischen Einheiten*
- *Schließen des Behandlungskreises durch standardisierte Verfahren im Rahmen der sekundären und tertiären Prävention*

20% der Menschen in Europa leiden an chronischen Schmerzen. Das sind rund 100 Millionen Menschen und somit bedeutend mehr als etwa die Diabetiker mit rund 60 Millionen Betroffenen in Europa. 65,56% der Menschen mit andauernden Schmerzzuständen haben Rückenschmerzen; 51,66% Gelenksschmerzen; 32,20% Nackenschmerzen; 31,36% haben regelmäßig Kopfschmerzen. Kaum ein anderes Gesundheitsproblem belastet die Betroffenen mehr als der Schmerz. Am höchsten ist der Anteil der Schmerzpatienten unter den 40- bis 59-Jährigen. Das bedeutet, dass die Betroffenen besonders häufig in der Gruppe der Bevölkerung zu finden sind, die am Ende der Berufstätigkeit steht. Depressionen und Rückenschmerzen sind zwei der fünf häufigsten Ursachen für Invalidität in Europa.

500 Millionen Krankenstandstage

Chronische Schmerzzustände stecken als Ursache hinter jährlich rund 500 Millionen Krankenstandstagen in Europa. Die Kosten machen allein dadurch rund 34 Milliarden Euro aus. In Österreich sind es pro Jahr 406.000 Krankenstandstage mit einem Produktivitätsverlust von 1,12 Milliarden Euro, die auf überwiegend chronische Schmerzzustände zurückzuführen sind. Hinzu kommen 21.000 Frühpensionierungen mit Kosten in Höhe von 600 Millionen Euro. Das ergibt volkswirtschaftliche Kosten von 1,7 Milliarden Euro. Rechnet man noch die direkten Invaliditätspensionsleistungen von 430 Millionen Euro und die Aufwendungen für die Behandlung hinzu, kommt man auf jährliche Gesamtkosten von 3,8 Milliarden Euro.

3–10% des BIP in Europa gehen durch chronische Schmerzen verloren. Fast die Hälfte der Krankenstände über drei Tage geht auf chronische Schmerzen zurück. 22% der chronischen Schmerzpatienten, die in den Krankenstand gehen müssen, sind deshalb pro Jahr mehr als zehn Tage zu Hause.

Patienten mit chronischen Schmerzen haben das siebenfache Arbeitslosigkeitsrisiko im Vergleich zu Nichtbetroffenen. 19% dieser Kranken haben bereits einmal ihre Arbeit verloren, 13% deshalb den Arbeitsplatz gewechselt. Obwohl es wirksame Therapien gibt, leiden 68% der Betroffenen pro Tag mehr als zwölf Stunden an ihren Beschwerden. 21% haben außerdem Depressionen.

Das duale Problem

Chronische Schmerzen im Bereich des Stütz- und Bewegungssystems können vielfältige Ursachen haben und stellen für den Behandler meist eine zumindest zweidimensionale Herausforderung dar. Einerseits gestaltet sich die Diagnostik hinsichtlich der konkreten Schmerzursache aus vielfältigen Gründen häufig ausgesprochen schwierig. Andererseits sind zielführende Therapiekonzepte sehr komplex und in dem derzeitigen Struktursetting nach „Evidence-based“-Kriterien fast nicht möglich. Diese Kriterien erfordern

eine multimodale Therapie in einem Ausmaß von 100 Therapiestunden (z.B. „functional restoration program“, „Heidelberger Modell“).

Voraussetzung für eine erfolgreiche Therapie ist allerdings nicht nur das Therapiekonzept selbst, sondern auch der diagnostische Algorithmus, der letztendlich die Grundlage für eine zielgerichtete Therapie sein muss. In diesem Zusammenhang erscheint es besonders in der über die letzten Jahre geführten Art der Diskussion wichtig zu sein, darauf hinzuweisen, dass Schmerz ein Symptom ist, das durch spezifische Rezeptorenaktivitäten ausgelöst wird. Hierbei ist der Schmerz ein wichtiges Signal für die Ursache einer Störung von Strukturen oder Funktionen des menschlichen Körpers. Diese körpereigenen Signale zu identifizieren und zu entschlüsseln sind die wesentlichen diagnostischen Aufgaben neben der Therapie von Schmerzen per se.

Bei der Betrachtung der chronischen Wirbelsäulenschmerzpatienten ist diese Behandlungskaskade häufig in Richtung der Schmerztherapie gekippt, während die differenzialdiagnostische Suche nach den Ursachen des Schmerzsignals häufig z.B. unter der Rubrik „ unspezifischer Kreuzschmerz“ zu früh subsumiert wurde. Heute ist der 80%ige Anteil „unspezifischer“ Kreuzschmerz nicht mehr haltbar und die diagnostisch nicht identifizierbaren Schmerzursachen lassen sich derzeit auf 10–30% reduzieren, Tendenz weiter fallend. Tatsache dabei ist aber auch, dass der diagnostische Aufwand sich in diesem Kollektiv mit lang bestehender Chronifizierung deutlich und teilweise sogar enorm vergrößert hat; und das ist wiederum verbunden mit ausgeklügelten multidisziplinären diagnostischen Strategiekonzepten und auch gezielten interventionellen diagnostischen Methoden.

Abb. 1

Therapieziele

Generell sollte überdacht werden, welche Therapieziele für dieses Kollektiv definiert werden und nach welchen Kriterien diese Therapieziele priorisiert werden. Übergeordnet ergeben sich neben anderen Kriterien zwei klassische Therapieziele: einerseits die Aktivierung des Patienten und andererseits die Reduktion der Schmerzen.

Die häufigsten Ursachen für chronische Schmerzen im Stütz- und Bewegungssystem sind mit der Wirbelsäule assoziiert (mehr als 50%). Eine wesentliche Frage dabei ist, ob eine Chronifizierung verhindert werden kann. Derzeit steht allerdings fest, dass Patienten mit akuten Schmerzen zu oft in die Chronifizierung übergehen.

Zurzeit gibt es zumindest zwei Strömungen im Sinne des Herangehens an das Kollektiv von chronischen Schmerzpatienten. Auf der einen Seite steht die Überzeugung, dass der Schmerz per se letztendlich die Diagnose selbst ist und die Therapie in erster Linie in einer komplexen Schmerztherapie besteht. Die Ursache für den Schmerz selbst, die somit häufig nicht differenziert diagnostiziert ist, wechselt dabei vom Symptom zur eigentlichen Diagnose und führt dann über das „Schmerzgedächtnis“ zum persistierenden therapeutischen Angriffsziel. Ob und ab welchem Zeitpunkt der Chronifizierung dieser Wechsel stattfindet, scheint von vielen individuellen Einflüssen abhängig zu sein und lässt sich nicht eindeutig festlegen. Es muss allerdings in vielen Fällen davon ausgegangen werden, dass bei diesen Patienten die eigentliche Schmerzursache oft nicht erfolgreich therapiert werden konnte bzw. die Schmerzursache häufig nicht differenziert diagnostiziert wurde. Nicht zuletzt dadurch werden diese Patienten in weniger qualifizierte Systeme geroutet, wodurch sich die Chronifizierung oft noch wesentlich verlängert.

Auf der anderen Seite setzt sich im therapeutischen Ansatz zunehmend durch, dass das primäre Therapieziel der Schmerzminderung bzw. Schmerzbekämpfung hinter den Ansatz der Aktivierung des Patienten mit den Möglichkeiten der Teilhabe und einer zunehmenden Eigenverantwortlichkeit zurücktritt. Diesem Therapieansatz liegt das biopsychosoziale Therapiemodell zugrunde, das die Aktivierung, Teilhabe und soziale und/oder berufliche Reintegration des Patienten zum Ziel hat. Dieses Therapiemodell erfüllt – von seiner Struktur und seiner Zielsetzung her – an und für sich alle Kriterien, die im Rahmen der multimodalen Konzepte chronischer Schmerzpatienten zu erfüllen sind; und das sowohl in den personellen Strukturkriterien als auch in den Ansätzen der therapeutischen Multimodalität und Interdisziplinarität sowie

den therapeutischen Zielsetzungen. Diese Kriterien des Struktursettings und der therapeutischen Ziele finden sich umfassend im Bereich der orthopädischen Rehabilitation mit den entsprechenden Leistungsanforderungen, allerdings mit Einschränkungen: Die geforderten Therapieintensitäten für z.B. ein „functional restoration program“ können nur ca. zur Hälfte erreicht werden: statt 100 Stunden nur etwa 40 Stunden. Auch die Gewichtung zwischen aktivierenden und z.B. psychologischen Einheiten sollte in diesem Kollektiv noch individueller gestaltet werden können. Ganz grundsätzlich ist auch vorstellbar, dass Teile der aktivierenden Programme im Rahmen von tertiären Präventionsmodellen ambulant absolviert werden können. Hier fehlen allerdings noch variable Konzepte, die durch alle Kostenträger mitgetragen werden. Erste Projekte liefern eventuell mögliche diesbezügliche Modelle, in die gezielt aus diesem Patientenkollektiv zugewiesen werden kann.

Eines der größten Probleme in dem Kollektiv der chronischen Schmerzpatienten ist das „failed back surgery syndrome“. Dies ist insofern besonders bemerkenswert, als im Wesentlichen relative Indikationen zu wirbelsäulennahen Eingriffen führen. Bei genauem Hinsehen liegt die Häufigkeit dieser operativen Interventionen aber nicht daran, dass grundsätzlich diese Operationen so besonders gern durchgeführt oder unkritisch indiziert werden, sondern neben einigen anderen Gründen auch daran, dass es zwar einen Algorithmus für die Behandlung von akuten Schmerzen im Bereich des Stütz- und Bewegungssystems gibt, die Übergänge in den prächronischen Bereich dabei aber weitgehend unklar bleiben und es für die Behandlung von chronischen Schmerzen für dieses Kollektiv zurzeit noch immer keinen Behandlungsalgorithmus gibt. Dazu kommt, dass, auch wenn es sinnvoll erscheint, vor einem relativ indizierten operativen Eingriff ein aussichtsreiches konservatives Behandlungsmanagement vorzuschalten, es dafür derzeit kaum qualifizierte Möglichkeiten gibt – wie auch, wenn es an dieser Nahtstelle keinerlei Vernetzung gibt und konservative orthopädische Abteilungen kaum zur Verfügung stehen, um diese Anforderungen qualifizierter Diagnostik und multimodaler Therapie in ausreichendem Maße erfüllen zu können?

Fragen und Antworten

Im Verlauf unserer Tätigkeit in diesem Bereich der Behandlung von Patienten mit chronischen Schmerzen im Bereich des Stütz- und Bewegungssystems haben sich wesentliche Fragen ergeben: Gibt es verwertbare medizinische Kennzahlen aus dem derzeitigen Behandlungssystem, die Rückschlüsse auf Behandlungsergebnisse dieses Patientenkollektivs zulassen? Gibt es im Verlauf des Behandlungsalgorithmus eine ausreichend differenzierte Aufschlüsselung dieses bei genauer Betrachtung sehr heterogenen Kollektivs? Kann es u.a. an Strukturmängeln in der Behandlung des akuten Schmerzes liegen, dass eine zu hohe Zahl von Patienten in den prächronischen oder chronischen Bereich abgleitet? Können und werden diese chronifizierten Patienten rechtzeitig in qualifizierte Einrichtungen übergeben, damit viel früher standardisierte Diagnoseverfahren zum Einsatz kommen und in denen einen Multimodalität möglich ist? Müsste regelhaft im Rahmen der Akutbehandlung früh eine Chronifizierungstendenz untersucht und erkannt werden? Könnte eine gezielte sekundäre Prävention die Zahl der Chronifizierungen deutlich senken? Gibt es tragfähige Konzepte, die mit einem, von einem Screening gesteuerten, sekundärpräventiven Ansatz eine Chronifizierung verhindern? Sind wirklich multimodale Ansätze mit ausreichenden Intensitäten sowohl in der Diagnostik als auch in der Therapie nach internationalem Standard überhaupt durchführbar? Ist im derzeitigen Struktursetting ein abgerundetes Konzept denkbar, das von einer sekundären Prävention über die Akutbehandlung und die multimodalen Therapiepläne bei einer Chronifizierung bis hin zu tertiären Präventivprogrammen führen kann?

Differenzierte Kennzahlen werden derzeit entwickelt, und wir werden die ersten Jahresergebnisse in einem weiteren Artikel in dieser Ausgabe vorstellen. Eine Differenzierung des Kollektivs wurde dabei vorgenommen. Ob diese allerdings schon ausreicht, werden die Daten zeigen. Im Rahmen der Behandlung entlang des Algorithmus des akuten Schmerzes muss sicherlich standardisiert frühzeitig die Chronifizierungstendenz des Patienten erfasst werden, um rechtzeitig schon in diesem Bereich mit multimodalen, vorwiegend ambulanten Konzepten zu beginnen. Der Einsatz eines rechtzeitigen umfassenden diagnostischen Systems erscheint in diesem Zusammenhang eigentlich als eine Conditio sine qua non, speziell was die klinischen Untersuchungstechniken und die notwendigen bildgebenden Verfahren betrifft, ist aber bei Weitem nicht Standard – nicht zuletzt deswegen, weil qualifizierte konservative orthopädische Einrichtungen nicht rechtzeitig, nicht in ausreichendem Ausmaß oder überhaupt nicht zur Verfügung stehen.

Prävention sowohl im sekundären wie auch im tertiären Setting ist ein wesentlicher Schlüssel in diesem Behandlungsalgorithmus, die diesbezüglichen Strukturschwächen sind allerdings seit Jahren bekannt. Zur Erinnerung: Seit 1999 laufen die Bemühungen um ein österreichisches Präventionsgesetz, das es bis heute noch immer nicht gibt. Besonders bemerkenswert ist dabei die Tatsache, dass sich in der Begutachtungsphase bis jetzt vorwiegend Kammern und nicht medizinische Institutionen zu Wort gemeldet haben, die Einwände oder strukturelle und inhaltliche Vorschläge medizinischer Fachgesellschaften allerdings bestenfalls enden wollend sind. Somit muss auch die Frage nach einem abgerundeten Konzept verneint werden. ■

Autor:
Prim. Univ.-Doz. Dr. **Klaus Engelke**
Ärztlicher Leiter Klinikum Theresienhof – Krankenhaus für Orthopädie und orthopädische Rehabilitation, Frohnleiten
E-Mail: engelke@theresienhof.at
■03

Literatur

beim Verfasser

© Sissi Furgler

G. Kienbacher, Frohnleiten

Multimodale orthopädische Schmerztherapie: erste prospektive Daten

Im Rahmen eines Projektes wurden die Auswirkungen eines interdisziplinären „Functional restoration"-Behandlungsprogramms bei chronischem Rückenschmerz untersucht. Wir konnten in einer ersten prospektiven Auswertung eine signifikante Verbesserung definierter Kennzahlen in Bezug auf Lebensqualität und funktionelle Beeinträchtigungen bei chronischen Schmerzpatienten nachweisen. Trotz dieser positiven Ergebnisse gibt es in Österreich nur wenige Zentren, in denen derartige Programme in die klinische Versorgung integriert werden können.

Ausgangslage

Kreuzschmerzen, die nicht rechtzeitig erkannt, nicht diagnostisch aufgearbeitet und nicht leitliniengerecht therapiert werden, haben für Betroffene und häufig auch für ihre Angehörigen weitreichende Folgen hinsichtlich Arbeitsfähigkeit, Gesundheit und Lebensqualität. Der Versorgungsbedarf für orthopädische Schmerzpatienten wird aufgrund des demografischen Wandels und der Zunahme verschiedener Erkrankungen noch weiter steigen. In vielen Studien wurde bereits deutlich gezeigt, dass bei Patienten, deren Beschwerden mittel- und hochgradig chronifiziert sind, nur multidisziplinäre diagnostische und therapeutische Behandlungskonzepte zielführend sind. Monomodale medizinische oder monomodale psychologische Programme hingegen sind völlig ineffektiv. Multimodale Programme sind jedoch sehr kosten- und zeitaufwendig, benötigen spezielle strukturelle Voraussetzungen und bedürfen enormer qualifizierter personeller Aufwendungen.

Ebenso sollten Patienten mit prolongiertem Kreuzschmerz einer multimodalen Diagnostik zugeführt werden. Derzeit gehen Studien davon aus, dass eine hohe Zahl an chirurgischen Eingriffen an der Wirbelsäule mit relativer Operationsindikation nicht notwendig wäre. Ein wesentlicher Grund dafür, dass sie trotzdem durchgeführt werden, ist in erster Linie, dass konservative multimodale Therapiekonzepte als Behandlungsalternative zu einer chirurgischen Intervention in der derzeitigen Struktur in Österreich aufgrund der geringen Zahl an konservativen orthopädischen Einrichtungen nur sehr schwer möglich sind.

Das orthopädische Krankenhaus Theresienhof, Frohnleiten, hat im Rahmen eines Projektes ein multimodales Therapiekonzept entwickelt, welches in Zusammenarbeit mit der Univ.-Klinik für Orthopädie und orthopädische Chirurgie Graz und einer interdisziplinären Wirbelsäulenkonferenz zusätzlich multizentrisch ausgerichtet ist.

Oberste Zielsetzung ist es, Patienten mit chronischen Schmerzen über eine individuelle, vielschichtige und zielgerichtete Diagnostik einem definierten und standardisierten konservativen orthopädischen Therapieregime zuzuführen, um letztendlich auch die operative Trefferquote bei Patienten mit relativer OP-Indikation zu erhöhen.

Patienten und Methoden

Im Jahr 2015 wurden 167 selektierte Patienten im mittleren und hohen Chronifizierungsstadium (Stadium 2 und 3

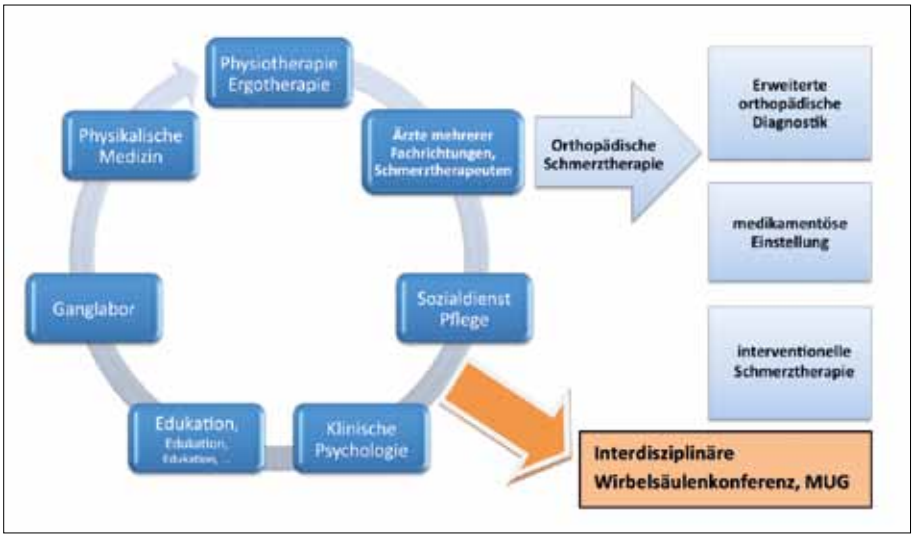

Abb. 1: Komponenten des multimodalen Behandlungskonzepts im Klinikum Theresienhof mit diagnostischer und therapeutischer Erweiterung durch Anbindung an eine interdisziplinäre Wirbelsäulenkonferenz an der Univ.-Klinik für Orthopädie und orthopädische Chirurgie, MUG

nach Gerbershagen) in ein 3- bis 4-wöchiges stationäres multimodales Therapieprogramm im Klinikum Theresienhof stationär aufgenommen und einer erweiterten orthopädischen Untersuchung mit speziellem schmerzmedizinischen Assessment unterzogen. Die Ergebnisse der medizinischen Untersuchung wurden in einem interdisziplinären therapeutischen Team besprochen und eine individuelle konservative Behandlungsstrategie wurde festgelegt. Das Spektrum wurde bei bestehender Indikation durch eine interventionelle Diagnostik und/oder Therapie erweitert, in einem 3- bis 4-wöchigen stationären Setting wurden etwa 30 bis 40 Therapiestunden in einem multimodalen Behandlungskonzept absolviert (Abb. 1).

Zu Behandlungsbeginn erfolgte die Differenzierung der Patienten nach dem Chronifizierungsgrad mittels „Mainz Pain Staging System“ (MPSS), besser bekannt als „Mainzer Schmerzfragebogen“ oder auch „Stadieneinteilung des Schmerzes nach Gerbershagen“. Das MPSS ist ein valides und reliables Messinstrument, das zur Qualitätssicherung in der Schmerztherapie eingesetzt wird und die Effektivität von Therapieverfahren beurteilen kann. Das Hauptaugenmerk wurde in unserer Studie auf Patienten im Chronifizierungsstadium 2 (mittlerer Chronifizierungsgrad) und 3 (hoher Chronifizierungsgrad) gelegt, da gerade für diese Gruppe groß angelegte multimodale Behandlungskonzepte indiziert sind.

Das aktuelle subjektive Schmerzempfinden wurde bei der Aufnahme und der Entlassung obligat mittels der visuellen Analogskala (VAS) von 0 bis 10 ermittelt.

Der EQ-5D-Score ist ein weitverbreitetes Instrument der präferenzbasierten Lebensqualitätsmessung. Diese erfolgte wie jene des Schmerzempfindens bei Aufnahme und Entlassung. Hierbei wurde die gesundheitsbezogene Lebensqualität durch die Dimensionen Beweglichkeit/Mobilität, Für-sich-selbst-Sorgen, allgemeine Tätigkeiten (z.B. Arbeit, Hausarbeit, Familien- und Freizeitaktivitäten), Schmerzen/körperliche Beschwerden und Angst/Niedergeschlagenheit abgefragt. Beim EQ-VAS schätzten die Patienten ihren momentanen Gesundheitszustand auf einer visuellen Analogskala zwischen 0 und 100.

Mit dem „Roland-Morris Low Back Pain and Disability Questionnaire“ (RM-DQ) lässt sich gut abbilden, wie Patienten die Beeinträchtigung durch ihre Rückenschmerzen erleben.

Ebenso wurde die subjektive Erreichung des Therapiezieles bzw. des Therapieerfolges bei der Entlassung abgefragt. Die Beurteilung erfolgte einerseits durch den betreuenden Arzt im Sinne einer Fremdbewertung und andererseits durch den Patienten selbst im Sinne einer Eigenbewertung.

Neben dem Gesamtkollektiv, dem MPSS-2- und -3-Kollektiv wurde auch das Kollektiv der altersgemäß arbeitsfähigen Patienten (Alter <65 Jahre) ausgewertet und analysiert.

Ergebnisse

Es wurden insgesamt 167 Patienten mit Schmerzen ausgehend von der Wirbelsäule und einem Chronifizierungsgrad 2 und 3 nach Gerbershagen einer multimodalen orthopädischen Schmerztherapie im Klinikum Theresienhof unterzogen. 40% der Patienten befanden sich im Chronifizierungsstadium 2, 60% im Chronifizierungsstadium 3. Mit annähernd 70% stellte das Patientenkollektiv im arbeitsfähigen Alter (zwischen dem 40. und 65. Lebensjahr) den höchsten Anteil der

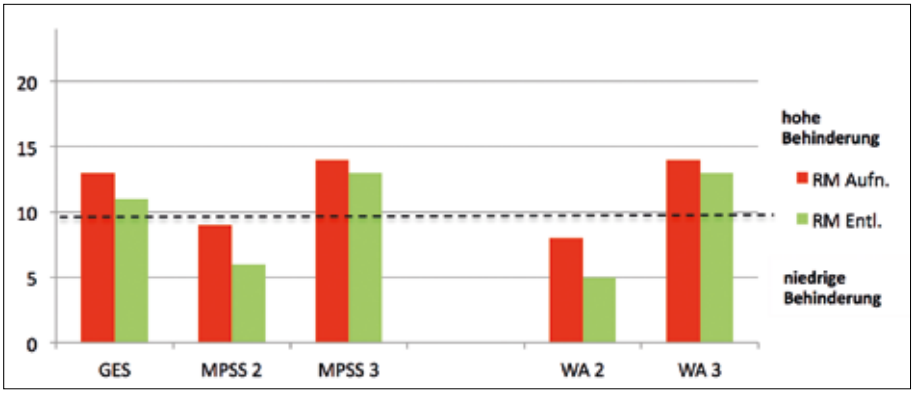

Abb. 2: Auswertung des Roland-Morris-Scores (RM-Score) bei Aufnahme und Entlassung bezogen auf das Gesamtkollektiv (GES) und Gerbershagen-2- und -3-Kollektiv (MPSS 2 und 3), Kollektiv im arbeitsfähigem Alter aufgeteilt in Gerbershagen 2 und 3 (Working Age; WA 2 und 3). Werte <9 entsprechen einer geringen Behinderung durch den Schmerz, Werte von 9 bis 24 stehen für eine hohe Behinderung

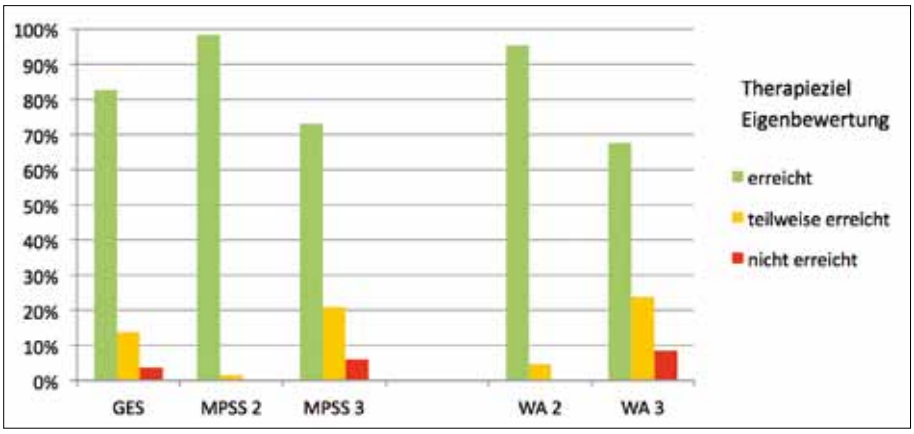

Abb. 3: Eigenbewertung des Therapieziels: Gesamtkollektiv, MPSS 2 und 3, Kollektiv im arbeitsfähigen Alter Gerbershagen 2 und 3 (WA 2 und 3)

Schmerzpatienten. Davon konnten 37,7% dem Stadium 2 nach Gerbershagen zugerechnet werden, 62,3% befanden sich in Stadium 3. 65% des Kollektivs waren Männer, 35% Frauen.

Die Patienten im Chronifizierungsstadium 2 zeigten signifikante Verbesserungen des Roland-Morris-Scores um 12,5%, die Schmerzen wurden nach der Therapie nur mehr als geringe Behinderung empfunden. Die Verbesserungen der Patienten im Chronifizierungsstadium 3 waren mit 4,1% ebenso signifikant, jedoch stellte der Kreuzschmerz nach wie vor eine große Behinderung dar (Abb. 2). Ähnlich verhalten sich die Werte auch in Bezug auf das arbeitsfähige Kollektiv (Working-Age-Kollektiv; WA 2 und 3).

Die Auswertung des Lebensqualitätsscores EQ-5D sowie der EQ-5D-VAS erbrachte eine signifikante Verbesserung im Patientenkollektiv Gerbershagen 2 (20%), das Kollektiv der Gerbershagen-3-Gruppe zeigte jedoch einen nur unwesentlichen Anstieg der Lebensqualitätsscores (5%).

Die Abfrage der subjektiven Erreichung des Therapiezieles im Sinne einer Eigenbewertung erbrachte eine signifikante Zufriedenheit im Gerbershagen-2-Kollektiv mit 98,5%, in der Gerbershagen-3-Gruppe erreichten zumindest 73% das Therapieziel (Abb. 3). Dieselbe Fragestellung nun aus Sicht des Arztes im Sinne einer Fremdbewertung lieferte annähernd idente Werte.

Interessant ist auch die Auswertung der Eigenbewertung in Bezug auf die Erreichung des Therapieziels im Working-Age-Kollektiv: Die MPSS-2-Gruppe wies mit 95,3% eine signifikant hohe Erfolgsrate auf; 4,7% waren teilweise zufrieden, kein Patient war unzufrieden. Hingegen waren es in der MPSS-3-Gruppe nur mehr 67,6%, die in Bezug auf das Erreichen des Therapieziels zufrieden waren, 24% teilweise zufrieden und 8,4% nicht zufrieden. Die Daten der Fremdbewertung zeigten keinen relevanten Unterschied.

Die Schmerzabfrage mittels VAS bezüglich des Schmerzes am Aufnahme- und am Entlassungstag brachte eine signifikante Reduktion von 40% im Working-Age-Kollektiv 2; in der Working-Age-Gruppe 3 kam es immerhin zu einer Reduktion von 20%. Auffällig ist, dass sämtliche Gruppierungen zu Beginn der Therapie die VAS im Median auf 6 einstuften – möglicherweise ein Hinweis darauf, dass die VAS als Messinstrument für beide Patientenkollektive zu hinterfragen ist.

Interessant und ganz wesentlich ist auch das Ergebnis der statistischen Analyse (Wilcoxon-Test, Chiquadrat): Es konnte kein Zusammenhang zwischen dem Patientenalter und dem Stadium der Chronifizierung gefunden werden und es gibt in unserem Kollektiv auch keinen signifikanten Unterschied hinsichtlich des Therapieerfolges in Bezug auf das Patientenalter.

Schlussfolgerung

Die Auswertung zeigt – wenig überraschend – klar, dass eine positive Beeinflussung der unterschiedlichen Scorings bzw. Schmerzparameter bei dem Patientenkollektiv im hohen Chronifizierungsstadium wesentlich geringer ausfällt. Man kann also davon ausgehen, dass mit zunehmender Chronifizierung die Wahrscheinlichkeit, dass eine Therapie erfolgreich ist, immer geringer wird. Auch nehmen die schmerzbedingten körperlichen Einschränkungen mit dem Fortschreiten des Chronifizierungsprozesses deutlich zu. Unsere Daten weisen somit auch darauf hin, dass eine frühzeitig eingeleitete multimodale Schmerztherapie letztendlich zu einer höheren Patientenzufriedenheit führt.

Wie sich chronische Kreuzschmerzen auswirken, wird wesentlich vom Grad der schmerzbedingten Beeinträchtigung bestimmt sowie von der Bewertung der Symptomatik durch den Patienten und seine Umgebung. Vor allem in den Scorings, die in erster Linie Einschränkungen von körperlichen Aktivitäten abfragen, zeigen Patienten mit starker Chronifizierung nur geringe Verbesserungen. Obwohl ein Hauptaugenmerk der multimodalen Schmerztherapie auf einer Aktivierung im Sinne eines „Functional restoration"-Therapieprogramms liegt, verstärken offenbar Schmerzvermeidungsstrategien, psychische Belastungen und Reaktionen der Umgebung die Beeinträchtigung von Schmerzpatienten derart, dass unser Programm im Kollektiv der MPSS-3-Patienten nur geringe Verbesserungen bringt. Im Wissen, dass eine evidenzbasierte multimodale Schmerztherapie ein Minimum von 100 Therapiestunden bedingt, konnten die Patienten aus versicherungstechnischen Gründen in einem vorgegebenen Zeitraum von 21 bzw. 28 Tagen insgesamt nur etwa 30–40 Therapiestunden absolvieren. Wir planen daher bereits, die Zeit aktivierender Therapien für Patienten im höheren Chronifizierungsstadium zu erweitern bzw. spezialisierte ambulante Sekundär- und Tertiärpräventionsprogramme zu etablieren.

Die ersten prospektiven Daten sind vielversprechend und zeigen ein signifikantes Ansprechen des multimodalen orthopädischen Schmerztherapiekonzepts. In aktuellen Studien mit ähnlichem Setting wurden 6 und 12 Monate nach der Behandlung stabile bzw. verbesserte Werte gemessen. Ein Vorteil des Konzepts liegt in der großteils bereits bestehenden Struktur der orthopädischen Rehabilitation und der dazu notwendigen Kassenfinanzierung. Weiterführende Auswertungen sollen Erkenntnisse zu Langzeitergebnissen bzw. zur Treffsicherheit in Bezug auf OP-Indikationen liefern. Absolut notwendige und ergänzende Erweiterungen hinsichtlich nachhaltigkeitsfördernder Maßnahmen im Sinne einer Tertiärprävention sind ebenso in Ausarbeitung. ■

Autor:
OA Mag. Dr. **Gregor Kienbacher,** MSc
Klinikum Theresienhof – Krankenhaus für Orthopädie und orthopädische Rehabilitation, Frohnleiten
E-Mail: kienbacher@theresienhof.at

■04

Literatur

beim Verfasser

P. Machacek, Wien

Die Radiofrequenztherapie beim Kreuzschmerzpatienten

Bei der Behandlung des Kreuzschmerzes bekommt die Radiofrequenztherapie einen immer höheren Stellenwert. Die Effektivität dieser Methode steht und fällt jedoch mit der Indikationsstellung. Es ist daher unerlässlich, vor jeder Intervention eine Lege-artis-Testung mit engmaschiger Erhebung des Schmerzverlaufes durchzuführen.

Das Kreuz mit dem Kreuz – ich erspare Ihnen die Zahlen, mit denen schon ausführlich Frühpensionen, Krankenstände, Seitensprünge, Privatkonkurse und Urlaubsstornos beschrieben wurden, die eindeutig auf Kreuzschmerzen zurückzuführen sind. Mittlerweile sind Ärzte, die sich täglich mit dem „low back pain" beschäftigen – ähnlich wie der österreichische Fußballteamchef – mit Millionen von Co-Trainern bzw. Kreuzschmerzspezialisten konfrontiert, Dr. Google sei Dank. Die Vielzahl der Therapieoptionen lässt außer Acht, dass die Ursache für Kreuzschmerzen in den meisten Fällen einen gemeinsamen Nenner hat. Ich spiele auf den natürlichen Feind des zivilisierten, trägen und meist sitzenden Arbeitnehmers an: die Bewegung. Das soll nicht heißen, dass regelmäßige AMS-Besucher diesbezüglich bessere Karten hätten. Eher im Gegenteil, wenn man die Yellow Flags berücksichtigt. Bewegung und Aktivität können also die Grundlage für eine erfolgreiche Kreuzschmerztherapie sein. Die Aufgabe des Arztes ist es, diese Bewegungstherapie und forcierte Aktivität einerseits zu ermöglichen und andererseits in der an den Patienten angepassten Form anzubieten. Die Radiofrequenztherapie kann bei richtiger Indikationsstellung ein Weg sein, um dem Patienten durch Schmerzreduktion eben diese Aktivität zu ermöglichen. Ich wiederhole es noch einmal, um jedes Missverständnis zu vermeiden: Die Radiofrequenztherapie ist als Grundlage für eine Aktivierung des Patienten zu sehen – und nicht als Allheilmittel und Garant für Schmerzlosigkeit, wie es unseriöserweise von manchen Kolleginnen und Kollegen versprochen wird.

Radiofrequenz

Die Radiofrequenztherapie, über die ich berichte, umfasst die Thermokoagulation von sensiblen Nerven an der Wirbelsäule. Es handelt sich um eine kontinuierlich angewandte Hochfrequenztechnik, die ein starkes elektrisches und schwaches magnetisches Feld aufbaut, wodurch eine Temperaturerhöhung induziert wird. Die Denervierung erfolgt bei ca. 80° und wird pro Nerv für 90 bis 150 Sekunden durchgeführt.

Glaubt man der Literatur, so ist ein großer Teil der vermeintlich unspezifischen Kreuzschmerzen auf schmerzhafte Facetten- und Iliosakralgelenke sowie Rupturen der Anulusfasern von Bandscheiben zurückzuführen.

Das Facettensyndrom

Facettengelenke haben eine vergleichsweise hohe Dichte an Nozizeptoren, die vor allem die Kapsel versorgen. Dementsprechend können Überlastungen sowie Fehlbelastungen vor allem in Kombination mit muskulärer Insuffizienz Schmerzen verursachen. Das Facettensyndrom hat bei der Behandlung von Kreuzschmerzen einen immer höheren Stellenwert, was in den klassischen konservativen Maßnahmen (Physiotherapie und physikalische Medizin, manuelle Medizin, therapeutische Lokalanästhesie, medikamentöse Schmerztherapie) seinen Niederschlag findet.

Wie schon eingangs erwähnt, stehen die Bewegungstherapie und Aktivierung des Patienten im Vordergrund. Sollten diese jedoch schmerzbedingt nicht im ausreichenden Maß möglich sein, besteht die Indikation zur Testung der Facettengelen-

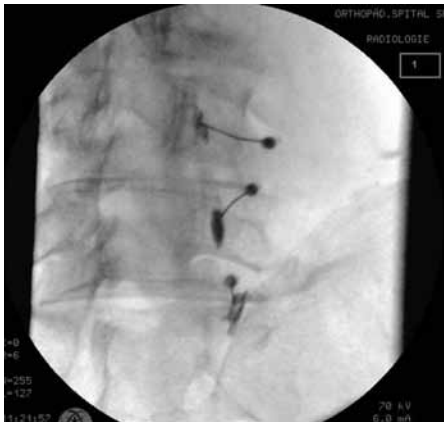

Abb. 1: Testung der Rami mediales L3–L5 mit korrektem Kontrastmittelabfluss

Abb. 2: Sondenlage für die Denervierung des Facettengelenkes L5/S1 rechts

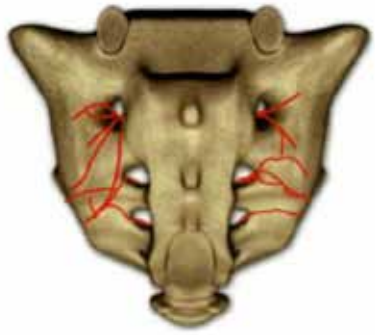

Abb. 3: Kreuzbein mit schematischer Darstellung der Rami sacrales dorsales (rot)

Abb. 4: ISG-Denervierung (Sonden in situ) unter sterilen Bedingungen in der Tagesklinik

ke. Hierzu kann eine kleine Auffrischung des Wissens zur Neuroanatomie nicht schaden: Die Kapsel eines Facettengelenkes wird von zwei sensiblen Ästen innerviert (den Rami mediales, welche von den Rami dorsales abgehen): einerseits vom Ramus medialis der kranialen Etage und andererseits vom R. medialis aus der „eigenen" Etage. So wird zum Beispiel das Facettengelenk L4/5 vom R. medialis L3 (von kranial) und vom R. medialis L4 (aus der „eigenen" Etage) versorgt. Möchte ich nun wissen, ob das Facettengelenk L4/5 als Schmerzgenerator infrage kommt, muss ich die Rr. mediales L3 & L4 blockieren, sprich mit einer geringen Menge Lokalanästhetikum röntgengezielt umspülen (Abb. 1). Hinsichtlich der Zuverlässigkeit dieser Testmethode herrscht Uneinigkeit in der Literaturszene. Tatsache ist, dass die sehr aufwendige Durchführung mit zwei unterschiedlich lang wirksamen Anästhetika und einem Placebo zwar die besten Resultate zeigt, aber trotzdem noch eine relativ hohe Zahl an falsch positiven Ergebnissen bringen kann (Falco 2009, Manchikanti 2010). Umso wichtiger sind daher eine „saubere" Testung und engmaschige Dokumentation der Schmerzreduktion. Je nach Autor solle die VAS-Abnahme nach R.-medialis-Blockade zwischen 50 und 80% betragen, um ein entsprechend positives Outcome der Denervierung erwarten zu können. Am häufigsten erfolgt die Radiofrequenztherapie der Rr. mediales L3 bis L5 (korrekt wäre R. dorsalis L5), d.h. der Facettengelenke L4/5 und L5/S1.

Die Intervention erfolgt in Lokalanästhesie und kann tagesklinisch durchgeführt werden. Die Sonden werden unter Bildwandler positioniert (Abb. 2). Vor der Denervierung erfolgt noch eine sensible und motorische Testung mit 50Hz bzw. 2Hz, um die Thermokoagulation eines Spinalnervs auszuschließen. Womit wir auch schon bei den Komplikationen wären: Neben Hämatomen und Infektionen ist die eben angeführte Verletzung eines Spinalnervs denkbar, aber extrem selten (Nath 2008, Tekin 2007, Van Kleef 1999).

Es handelt sich um eine minimal invasive Methode mit entsprechend schneller Rehabilitation. Bei unkompliziertem Verlauf kann bereits nach zwei Tagen mit vorsichtigen physiotherapeutischen Einheiten begonnen werden. Sportliche Aktivitäten sind nach zwei und schwere körperliche Arbeiten nach vier Wochen möglich.

Hinsichtlich des Versorgungsgebietes der Rr. mediales muss festgehalten werden, dass dieses nicht nur die sensiblen Fasern für die Facettengelenke, sondern auch die motorischen Fasern der Mm. multifidi umfasst. Diese Muskelgruppe spielt bei der Rumpfstabilisierung keine unwesentliche Rolle. Eine Auswirkung auf das Gleichgewichtsverhalten bzw. die muskuläre Stabilisierung konnte bisher nicht eindeutig belegt werden und ist Gegenstand von laufenden Studien.

Weiters muss festgehalten werden, dass die Denervierung aufgrund des relativ kleinen Hitzefeldes reversibel ist. Die Dauer der Reinnervation wird im Schnitt mit 13 Monaten angegeben (Gofeld 2007), wobei nach meiner Ansicht der Therapieerfolg von der aktiven Umsetzung und Nutzung des schmerzfreien Intervalls abhängt.

Iliosakralgelenk (ISG)

Wenn Sie einmal bei einem eingefleischten Osteopathen zu Besuch sind, kann es schon vorkommen, dass Sie vor Ort ein Schrein empfängt. Dieser beher-

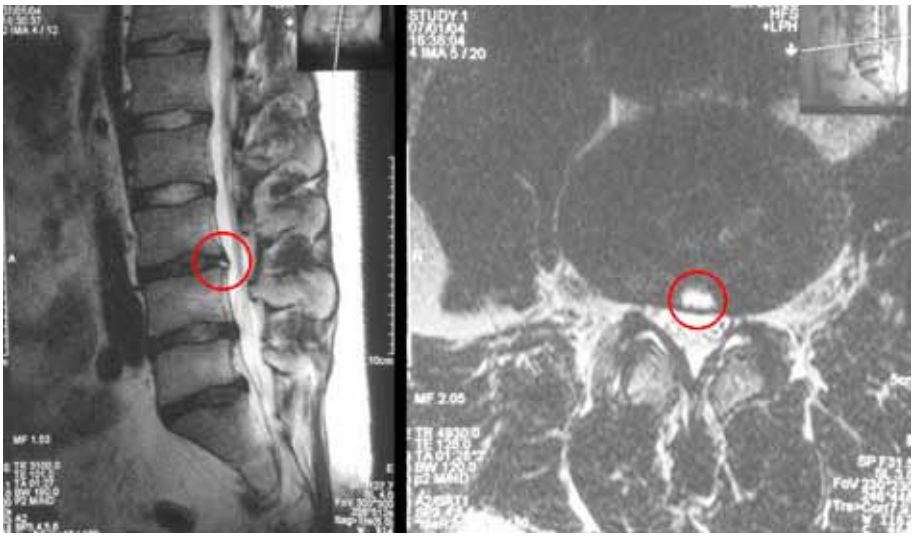

Abb. 5: „High intensity zone" (HIZ) im Segment L3/4

bergt dann unter Umständen nicht etwa eine kleine Marienstatue oder ein Bild vom Dalai Lama, sondern das anmutige Modell eines Iliosakralgelenkes. Auf der anderen Seite könnte man im Gespräch mit einem leidenschaftlichen Wirbelsäulenchirurgen frei nach Philip Sheridan (jetzt schnell googeln!) schon einmal den Spruch „Nur ein versteiftes Iliosakralgelenk ist ein gutes Iliosakralgelenk" hören. Damit ist die Rolle des ISG grob umschrieben. Die einen halten es in seiner Funktion als „Dreh- und Angelpunkt" zwischen Wirbelsäule und Becken für DAS Gelenk des Bewegungsapparates, die anderen halten es einfach für unnötig. Die Wahrheit liegt wie so oft in der Mitte, wobei das ISG als Schmerzgenerator für mich unbestritten ist. Die Affektion des ISG wird in der Literatur mit bis zu 30% als Ursache für lumbalgiforme Beschwerden beschrieben (DePalma et al 2011). Aufgrund des Fehlens von klaren Daten zur Validität und Interreliabilität von klinischen Untersuchungstechniken ist derzeit alleine die röntgengezielte intraartikuläre Infiltration beweisend für einen ISG-bedingten Schmerz.

Bei der Denervierung stellen die anatomischen Variationen der sensiblen Nervenversorgung des ISG eine Herausforderung an die technische Umsetzung dar. Ziel ist die Läsion des Ramus dorsalis L5 und aller lateralen Äste der sakralen Rami dorsales (Abb. 3). Hier haben sich Sonden mit der sogenannten gekühlten Radiofrequenztechnologie bewährt. Der Begriff „gekühlt" ist irreführend, da es sich ebenso um Hitzeläsionen handelt, die aber durch die Kühlung der Sondenspitze einen größeren Durchmesser haben. Insgesamt sind für die Denervierung eines ISG 9 Läsionen notwendig. Der Eingriff kann in Lokal- oder Sedoanalgesie im tagesklinischen Setting erfolgen (Abb. 4). Auch bei dieser Intervention muss betont werden, dass sie erst nach Ausschöpfen aller konservativen Maßnahmen und nach positiver Austestung erfolgen darf. Besonders häufig beobachten wir ISG-Schmerzen nach Spondylodese der unteren LWS bzw. des lumbosakralen Übergangs. Hier stellt die Denervierung eine minimal invasive und schonende Alternative zur oft angedrohten Arthrodese dar.

Der diskogene Schmerz

Degenerativ oder traumatisch bedingte Risse im Bereich der Anulusfasern führen zu regenerativen Vorgängen mit dem Einsprossen von Gefäßen und letztendlich auch sensiblen Nervenfasern. So kann eine physiologisch nozizeptorfreie Bandscheibe zu einem Schmerzgenerator mutieren. Die Schmerzen werden als typischerweise mittig und dumpf beschrieben. In der Literatur wird der Anteil diskogener Schmerzen beim „low back pain" mit bis zu 39% beschrieben (Schwarzer 1996). Im MRT kann die sogenannte HIZ („high intensity zone") als zuverlässiger Marker für die schmerzhafte Anulusruptur gesehen werden (Peng 2006, Abb. 5). Hierbei handelt es sich um ein flüssigkeitsintenses kleines Areal im Bereich des hinteren Faserrings der Bandscheibe. Auch bei diesem Schmerzbild gibt es keine validierte klinische Untersuchung, die beweisend für die Diagnose ist. Einzig die umstrittene Diskografie gilt als zuverlässig. Umstritten deswegen, weil die Punktion einer gesunden „Referenzbandscheibe" aufgrund der iatrogenen Läsion und Infektionsgefahr eigentlich obsolet ist.

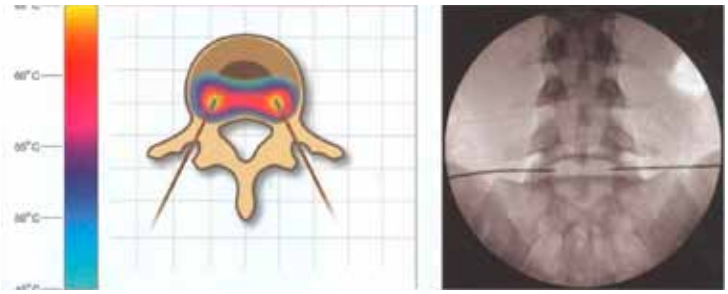

Abb. 6: Biacuplastie mit bipolarer gekühlter Sonde

Therapeutisches Ziel ist die Denervierung der neu eingewanderten Nervenäste, die sich vor allem im dorsalen Anteil der Bandscheibe finden. Hier ist die Durchführung einer Biacuplastie möglich. Dabei wird, wie in Abbildung 6 dargestellt, zwischen zwei „gekühlten" Sonden ein nierenförmiges Hitzeband aufgebaut. Diese Intervention ist bei richtiger Indikationsstellung und sachgemäßer Durchführung eine schonende Alternative zum chirurgischen Eingriff (Kapural 2007).

Die gepulste Radiofrequenztherapie (PRF)

Hierbei handelt es sich nicht um eine Hitzetherapie mit gezielter Gewebsläsion, sondern um eine hochenergetische Wärmetherapie (42°), die zum lokalen Aufbau eines elektromagnetischen Feldes führt. Dieses Feld kann offensichtlich neurogene Zellstrukturen anregen, ohne einen Zelluntergang zu bewirken. Im Tierversuch zeigen sich Regenerationen der Myelinscheiden. Die PRF findet als transforaminale epidurale Applikation bei therapieresistenten Radikulopathien ihre Anwendung, die zuvor gut, aber nicht nachhaltig auf röntgengezielte Infiltrationen angesprochen haben. Technisch wird wie bei einer röntgengezielten Infiltration vorgegangen. Die Sondenspitze wird möglichst nahe am dorsalen Ganglion platziert und die gepulste Therapie wird pro Therapieort für 4–5 Minuten durchgeführt.

Conclusio

Das gute Ansprechen auf eine „einfache" ISG- oder Facettengelenksinfiltration in der Ordination beweist nicht, dass diese Strukturen auch die Schmerzgeneratoren darstellen. Eine Testinfiltration ohne Dokumentation mittels Bildwandler ist für die Indikationsstellung unzulässig. Ich betone diesen Punkt noch einmal so ausführlich, weil es leider Kollegen gibt, die sich zwar der Radiofrequenzmethode bedienen, aber auf eine korrekte Testung verzichten. Somit wird diese Therapieform auf lange Sicht in Verruf kommen, da die Ergebnisse dann auch entsprechend schlecht ausfallen werden. Eine gute Übersicht über die derzeitige Datenlage für Facettengelenks- und ISG-Denervierungen bietet der Cochrane Review von 2015 (Maas et al). ■

Autor: Dr. **Peter Machacek**
Abteilung für konservative Orthopädie,
Orthopädisches Spital Speising, Wien
E-Mail: peter.machacek@oss.at

■04

Literatur:

beim Verfasser

K. G. Vanas, Salzburg

Schmerzen nach Wirbelsäulenoperationen: häufige Fehler

Die Wirbelsäulenchirurgie ist ein anspruchsvolles Feld, das viele Fallen birgt. Die Fehler können sich – wie bei jedem anderen Eingriff auch – von der Indikationsstellung und Planung der Operation über intraoperative Fehler bis hin zu inadäquatem postoperativem Management ziehen. Die Patienten sind manchmal sehr fordernd und vielfach bietet die Wirbelsäule eine große Projektionsfläche für psychische und soziale Probleme. In diesem Spannungsfeld müssen die richtigen Therapieoptionen individuell für den Patienten gewählt werden.

KEYPOINTS

- *Wirbelsäulenoperationen müssen zeitgerecht erfolgen.*
- *Die erste Wirbelsäulenoperation ist entscheidend für den Patienten und den weiteren Verlauf.*
- *Die richtige Indikationsstellung muss immer eine adäquate klinische Beurteilung umfassen und darf sich nicht nur auf die Bildgebung stützen.*
- *Die Behandlung sollte von Wirbelsäulenspezialisten in Wirbelsäulenzentren durchgeführt werden.*
- *Eine multimodale Herangehensweise im Umgang mit chronischen Schmerzpatienten ist unumgänglich!*

Ein prägender Begriff der Chirurgie der Wirbelsäule ist das FBSS („failed back surgery syndrom"). Gekennzeichnet ist es durch persistierende Rückenschmerzen mit oder ohne radikuläre oder pseudoradikuläre Schmerzen nach lumbaler spinaler Operation. Etwa 5% aller Patienten entwickeln dieses Syndrom nach einer Operation der Wirbelsäule. Mit neuerlichen Operationen steigt dieses Risiko deutlich an, sodass nach vier Operationen bereits die Hälfte aller Patienten persistierende Schmerzen hat. Ursächlich kommen eine falsche Patientenauswahl und Indikationsstellung, inadäquate Operationstechnik, fortbestehende oder neue spinale und extraspinale Pathologien sowie psychosoziale Belastungsfaktoren in Betracht.

Chirurgisch muss man sich bei der Analyse eines Patienten mit Beschwerden im Sinne eines FBSS folgende Fragen stellen:

- Wie stellt sich das sagittale Alignment postoperativ dar?
- Wurden die nervalen Strukturen ausreichend dekomprimiert?
- Gibt es im Falle einer Spondylodese einen knöchernen Durchbau? Gibt es eine Pseudarthrose, v.a. bei L5/S1?
- Gibt es Beschwerden, die auf den Zugangsweg zurückzuführen sind (z.B. XLIF)?
- Gibt es andere Gelenkserkrankungen (Coxarthrose, Gonarthrose)?

Alleine die Behandlung dieser Punkte könnte ganze Kongresse füllen. Insbesondere die spinopelvine Balance ist eines der wichtigsten Themen der Wirbelsäulenchirurgie der letzten Jahre. Eine Gruppe französischer Wirbelsäulenchirurgen um Prof. Le Huec regte zu einer kritischen Betrachtung und zum Verständnis an, warum manche operierten Patienten mehr als andere profitieren (LeHuec JC et al: Int Orthop 2015): Bei einer fehlenden (Re-)Lordosierung der LWS und ohne Einstellung des Lots kommt es kurzfristig zu einer Überbelastung und damit schließlich zur Anschlussdegeneration. Maße für diese Balance sind die lumbale Lordose, die Beckenkippung („pelvic tilt") sowie der individuelle „pelvic incidence" (die Sacrumkippung in Bezug zu den Hüftköpfen).

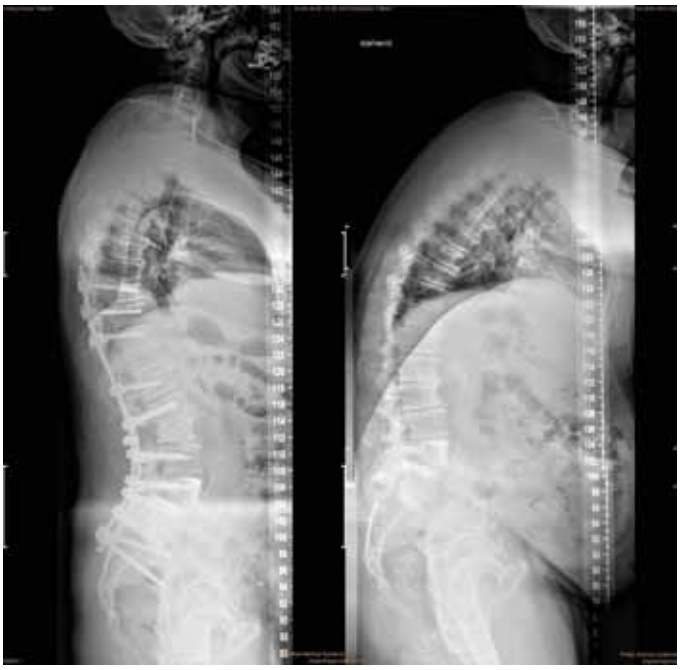

Abb. 1: Dekompensiertes sagittales Profil nach mehrfachen Wirbelsäulenoperationen; postoperativ nach Korrekturspondylodese

Insbesondere nach Reposition von Listhesen bzw. Korrekturspondylodesen muss immer darauf geachtet werden, dass die nervalen Strukturen auch nach der Reposition nicht von Knochen bzw. von Weichteilstrukturen bedrängt werden.

In der Deformitätenchirurgie kann es zu neurologischen Störungen durch korrekturbedingten Druck oder Zug am Myelon oder an der Nervenwurzel kommen. Deshalb hat sich die Verwendung eines Neuromonitorings intraoperativ bewährt, um abschätzen zu können, wie viel Korrektur überhaupt möglich ist, ohne postoperativ einen sensiblen oder motorischen Ausfall zu verursachen.

Pseudarthrose

Die Pseudarthrose v.a. im Segment L5/S1 wird in der Literatur mit einer Häufigkeit zwischen 7 und 17% beschrieben. Die Ursachen für diese Pseudarthrose liegen am ehesten in der Operationstechnik. Vor allem eine ungenügende Ausräumung der Bandscheibe L5/S1 kann zu einer fehlenden Durchbauung führen. Andere Ursachen sind eine nur monokortikale Verankerung der S1-Schrauben, ein ungenügender ventraler Support, eine ungenügende Kompression an den Stäben bzw. der Bruch einer Schraube. Abgesehen von der Operationstechnik können auch Vorerkrankungen wie Osteoporose (Cagesinterung), florider Nikotinabusus bzw. pathologische Hüftantetorsion das Risiko einer Pseudarthrose erhöhen. Klinisch zeigen Patienten mit einer Pseudarthrose vor allem tieflumbalen Kreuzschmerz, der sich bei Belastung verstärkt, aber auch pseudowradikuläre oder radikuläre Schmerzen, v.a. bei einer Schraubenfehllage. Zur Diagnostik kann neben den konventionellen bildgebenden Verfahren (Röntgen, CT, MRT) auch ein PET-CT (F-18 Fluorid) herangezogen werden (Kim et al: Spine 2005; Pateder et al: Spine 2006).

Falsche Etage und Rezidiv

Organisch ist insbesondere die Operation einer „falschen Etage“ eine der wichtigsten Komplikationen, speziell der mikrochirurgischen Bandscheibenoperation. Die Angaben in der Literatur sind unterschiedlich: Zwischen 0,09% pro 10.000 Eingriffen und 15% bei 100 Diskektomien rangieren die Zahlen. Auch muss bei Wiederauftreten des Schmerzes nach mehreren Monaten, vor allem nach Bandscheibenoperationen, an einen Rezidivprolaps (symptomatisches Rezidiv ca. 1,4%, asymptomatisch ca. 1,5%) gedacht werden (DeVine et al: Spine 2010).

Abb. 2: Knochenfragment im Neuroforamen nach Repositionsspondylodese

Abb. 3: Pseudarthrose L5/S1, Revision mit ALIF

Schmerzursachen abseits der Wirbelsäule

Ein „vergessenes“ Gelenk ist außerdem das SI-Gelenk, das als Schmerzursache von vielen nicht in Betracht gezogen und übersehen wird. Die Inzidenz von SI-Gelenksdegeneration in dorsoventralen Spondylodesen liegt radiologisch bei 75%. Andere Studien haben gezeigt, dass 40–60% aller Patienten mit dorsalen Spondylodesen ein symptomatisches SI-Gelenk haben und auf eine diagnostische Infiltration positiv reagieren. Therapeutisch gibt es neben den konservativen Therapiemaßnahmen auch operative Verfahren zur Arthrodese des Iliosakralgelenks. Einerseits gibt es die Verfahren von dorsal, die mittels einer Distraktions-Interferenz-Schraube eine Fusion erzielen, auf der anderen Seite minimal invasive Verfahren von lateral mit Einbringung von mehreren Bolzen. Bei der minimal invasiven Operation kann allerdings das Gelenk nicht entknorpelt und kein Knochen angelagert werden (Ha et al: Spine 2008).

Auf eine klinische Untersuchung darf auf keinen Fall vergessen werden, um Pathologien insbesondere der großen Gelenke (z.B. Coxarthrose, Gonarthrose) nicht zu übersehen, vor allem weil diese klinisch und radiologisch relativ eindeutig zu identifizieren sind. Vielfach

wird bei lumbalen Beschwerden neben der Bildgebung der Wirbelsäule standardmäßig eine Beckenübersichtsaufnahme/Hüftvergleichsaufnahme gemacht.

Psychosoziale Faktoren

Besonders wichtig ist es auch, den Patienten zu vermitteln, was sie von der Operation zu erwarten haben. Die Erfüllung der Erwartung der Patienten ist entscheidend für die postoperative Zufriedenheit. Hohe Funktions- bzw. Schmerzscores zeigen eine weniger gute Korrelation zur Zufriedenheit. Negative psychosoziale Faktoren wirken sich sehr schlecht auf das Outcome aus, insbesondere psychische Störungen und eine vorbestehende Schmerzchronifizierung. Als effektiv haben sich multimodale Behandlungsmaßnahmen erwiesen, um eine Operation zu vermeiden, bzw. prä- und postoperativ, um das Outcome einer Operation zu verbessern. Angeboten wird eine Reihe von Maßnahmen, wie z.B. Schmerzbewältigungsgruppen, Entspannungsverfahren (Biofeedback, autogenes Training etc.) oder kortikale Reorganisation durch Spiegeltherapie.

Um eine gute Koordination der angebotenen Maßnahmen anbieten zu können, haben sich interdisziplinäre Wirbelsäulenboards unter Teilnahme von verschiedensten Fachdisziplinen bewährt. Neben den chirurgischen Fächern sollten auch die Abteilungen für Psychosomatik, Anästhesie, Neurologie, physikalische Medizin und Neuroradiologie miteinbezogen werden (Anne et al: Spine 2009). ■

Autoren:
Dr. **Karl G. Vanas**
Ltd. OA Dr. **Florian J. Hofmann**
Universitätsklinik für Orthopädie und Traumatologie
Paracelsus Medizinische Privatuniversität Salzburg

Korrespondierender Autor:
Dr. Karl G. Vanas
E-Mail: k.vanas@salk.at
■04

C. Thomé, A. Tschugg,
Innsbruck

Autologe Chondrozytentransplantation nach lumbaler Sequestrektomie

Regenerative Therapiestrategien bei Bandscheibendegeneration rücken immer mehr in den Mittelpunkt der Forschung. Erste Ergebnisse von klinischen Studien nach autologer Zelltransplantation sind erfolgversprechend.

KEYPOINTS

- *Das Konzept der Chondrozytentransplantation basiert auf der Annahme, dass injizierte vitale Chondrozyten in der avaskulären und sauerstoffarmen Umgebung der Bandscheibe überleben.*
- *Grundvoraussetzung für den Erhalt der Vitalität ist ein geeignetes Trägermaterial.*
- *Autologe Zelltransplantation soll eine Rehydratation der Bandscheibe bewirken bzw. das Fortschreiten der Degeneration verhindern.*
- *Mit den derzeitigen Studien stehen wir noch am Anfang der klinischen Forschung, erste Ergebnisse sind jedoch erfolgversprechend.*

In den vergangenen Jahrzehnten hat sich die spinale Chirurgie als eine der am schnellsten wachsenden Disziplinen herauskristallisiert. Dabei nahmen spinale Fusionen und Arthroplastie als unmittelbar symptomlindernde Maßnahmen einen hohen Stellenwert ein. Weniger Augenmerk wurde auf regenerative Therapiestrategien, die nicht nur präventive, sondern auch kurative Möglichkeiten bieten, gelegt. Basierend auf In-vitro- und auch In-vivo-Studien hat die Anwendung am Menschen in klinischen Studien erste erfolgversprechende Resultate gezeigt.

Die intervertebrale Bandscheibendegeneration

Die Grundsubstanz der Bandscheibe wird durch die Chondrozyten synthetisiert. Ihre hohe biochemische Widerstandsfähigkeit und Zugfestigkeit wird überwiegend durch das feinfibrilläre Kollagen Typ II der Knorpelmatrix vermittelt. Die Kompressionsfestigkeit beruht auf der exzessiven Wasserbindung hochmolekularer Proteoglykane und deren Einschluss in das rigide Kollagen-Typ-II-Gerüst. Durch diese Gewebearchitektur wird der Knorpelmatrix eine physiologische Vorspannung verliehen, die unter Belastung die Höhenveränderung des Knorpels erheblich reduziert. Bereits eine vergleichsweise geringe Schädigung der Proteoglykanarchitektur kann im Gegenzug zu massiven Einbußen der biomechanischen Eigenschaften der Bandscheibe führen.

Da Chondrozyten vorzugsweise über Diffusion von Nährstoffen aus der gesunden Grund- und Deckplatte des angrenzenden Wirbelkörpers versorgt werden und damit kein direkter Zugang zu gewebsspezifischen regenerativen Zellpopulationen besteht, findet bei Bandscheibenschäden in der Regel keine Defektregeneration statt. Die im Rahmen einer Bandscheibendegeneration auftretenden Veränderungen der Zell- und Molekularbiologie des Knorpels sind gekennzeichnet durch das Absterben von Chondrozyten, eine insuffiziente Synthese neuer Matrixmoleküle und die Freisetzung von entzündlichen Mediatoren und katabolen Enzymen, wobei der Degenerationsgrad deutlich mit der Konzentration dieser proinflammatorischen Faktoren, insbesondere von IL-1 und TNF-alpha, korreliert. Die Chondrozyten produzieren in diesem pathologisch aktivierten Zustand vermehrt Proteasen, die durch Spaltung von Kollagen das Kollagennetzwerk, in das die Proteoglykane eingebettet sind, zerstören. Dadurch verliert die Bandscheibe die Fähigkeit zur Einlagerung von Wasser. Es tritt ein Höhenkollaps der Knorpelmatrix ein. Dieser Prozess führt zu einer weiteren Verschlechterung der biomechanischen Eigenschaften und damit auch zu einer pathologischen Veränderung der Grund- und Deckplatte. Diese antianabole, katabole Stoffwechsellage verbliebener Knorpelzellen wird weiter stimuliert, bis auch der subchondrale Knochen von den degenerativen Veränderungen betroffen ist und das finale Stadium erreicht wird.

Das Konzept der Chondrozytentransplantation

Das Konzept der Chondrozytentransplantation basiert auf der Annahme, dass injizierte vitale Chondrozyten einerseits in der avaskulären und sauerstoffarmen Umgebung der Bandscheibe überleben und andererseits extrazelluläre Matrix produzieren und damit das Fortschreiten der Degeneration reduzieren bzw. verhindern. Grundvoraussetzung für die erfolgreiche klinische Anwendung der biologischen Verfahren ist die Herstellung einer funktionsfähigen Knorpelmatrix, die in der Lage ist, mit den gesunden Umgebungsstrukturen zu fusionieren, und deren biomechanische Eigenschaften auch langfristig mit denen der Bandscheibe vergleichbar sind. Nach den Ergebnissen der gegenwärtig vorliegenden In-vitro- und In-vivo-Studien ist hierzu eine ausreichende Zahl vitaler knorpelbildender Zellen erforderlich. Die primäre Matrix, also das Trägermaterial, dient den Zellen als temporäre Leitstruktur für ihre räumliche Ausrichtung und bis zur Resorption des Trägers als Ort der eigenen Matrixsynthese. Da die funktionellen Eigenschaften der Zellen vor allem durch Zell-Matrix-Interaktion beeinflusst werden, ist die Zusammensetzung des Trägermaterials von entscheidender Bedeutung für die spätere Regenerationsqualität in vivo. Weiters sind biomechanische und physikalische Eigenschaften entscheidend für die operative Handhabbarkeit und die Transplantatintegration.

Abb. 1: Im Rahmen einer lumbalen Sequestrektomie wird das Bandscheibenmaterial entnommen, um daraus gesunde vitale Zellen zu züchten

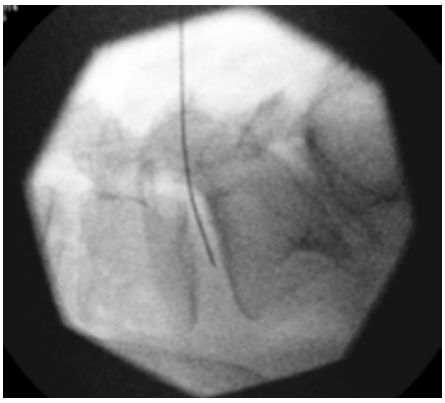

Abb. 2: Die Reimplantation der autologen Chondrozyten erfolgt unter Bildwandlerkontrolle, sie werden in das degenerierte Bandscheibenfach injiziert

Klinische Studien

Eine Pionierarbeit haben Meisel und seine Mitarbeiter mit der ersten Anwendung am Menschen geleistet, indem sie an 14 Patienten die Durchführbarkeit und Sicherheit der Transplantation autologer Bandscheibenzellen zeigen konnten. Darauf folgte eine multizentrische, prospektive, randomisiert kontrollierte Studie (EuroDISC), in der die Diskektomie in Kombination mit autologer Zelltransplantation mit einer alleinigen Diskektomie an 112 Patienten verglichen wurde. Wichtige Ausschlusskriterien waren eine fortgeschrittene Bandscheibendegeneration mit Modic-Veränderungen von Typ II und III, eine Spondylolisthese und ein chronisches Facettengelenkssyndrom. Nach zwei Jahren Beobachtungszeitraum zeigten die Patienten, die die Zellen erhalten hatten, eine signifikante Reduktion des Rückenschmerzes im Vergleich zur Kontrollgruppe. Zudem wies die Kontrollgruppe bildgebend eine deutliche Höhenminderung des Bandscheibenfaches auf. Nachteile dieser Studie waren neben einigen methodischen Schwächen die Verwendung der autologen Zellen ohne spezielles Trägermaterial.

Eine prospektive Studie von Coric et al umfasste die Injektion von allogenen juvenilen Chondrozyten mit einem Trägermaterial aus Fibrin. Relevante Nebenwirkungen wie Abstoßungsreaktionen wurden in einem Zeitraum von zwölf Monaten nicht beobachtet – bei erstaunlich guter klinischer und radiologischer Befundbesserung. Anzumerken ist hierbei jedoch, dass Fibrin für chondrogene Zellen als Trägermaterial nicht die beste Wahl darstellt, da der Kontakt mit Fibrin sogar zum Knorpelabbau führen kann. Hyaluronsäure und Chondroitinsulfat als Biomaterialien garantieren in einer definierten Konzentration eine natürliche Umgebungsstruktur für Chondrozyten, damit ein ausgeglichenes Nährstoffangebot und letztlich eine höhere Überlebensrate der transplantierten Zellen durch einen antiinflammatorischen und osmotischen Effekt. Dieser Therapieansatz wird im Rahmen der N-Disc-Studie aufgegriffen und derzeit prospektiv randomisiert an 120 Patienten in einer Phase-I/II-Kombinationsstudie untersucht. Hierbei werden autologe Knorpelzellen nach einer lumbalen Sequestrektomie gezüchtet (Abb. 1) und nach drei Monaten in einem Sekundäreingriff reimplantiert (Abb. 2). Die ersten Ergebnisse sind vielversprechend.

Zusammenfassung

Trotz erheblicher Entwicklungsfortschritte erfüllen die momentan zur Verfügung stehenden Matrices zur biologischen Rekonstruktion von Bandscheibendegenerationen noch nicht alle an sie gestellten Anforderungen. Dies gilt insbesondere für ihre Verwendung als Trägermaterial für die Transplantation chondrogener Zellen. Zusammenfassend könnte die Nucleusaugmentation, speziell nach Bandscheibenoperationen, produktiv in den komplexen pathophysiologischen Prozess der Bandscheibendegeneration mit antikatabolen und inflammatorischen Faktoren eingreifen. Vermutlich ist dieses Verfahren jedoch in den Spätstadien des Degenerationsprozesses nicht mehr erfolgversprechend. Mithilfe einer neuen Generation von Biomaterialien, die derzeit Mittelpunkt intensiver Forschung sind, soll es in Zukunft auch möglich werden, fortgeschrittene Bandscheibenschäden biologisch zu rekonstruieren. Die autologe Chondrozytentransplantation selbst stellt zudem ein sicheres Verfahren dar, die Effektivität dieses Therapieverfahrens ist noch unklar. Eine randomisierte Phase-II-Studie wird derzeit abgeschlossen. ■

Autoren:
Dr. **Anja Tschugg**,
Prof. Dr. **Claudius Thomé**
Universitätsklinik für Neurochirurgie,
Medizinische Universität Innsbruck

Korrespondierende Autorin:
Dr. Anja Tschugg
E-Mail: anja.tschugg@i-med.ac.at

■04

Literatur:

bei den Verfassern

W. Huber, Wien

© Foto Tschank

Daumensattelgelenk

Endoprothese versus Suspensionsarthroplastik: mittelfristige Ergebnisse

Die Implantation von Daumensattelgelenksprothesen zeigt einen deutlichen Aufwärtstrend. Trotzdem wird dieser Methode mit großer Skepsis begegnet. Die Resultate unserer retrospektiven Vergleichsstudie zeigen, dass DSG-Prothese und Arthroplastik in den klinischen Resultaten gleichwertig abschneiden.

Die operative Versorgung der Rhizarthrose bietet mehrere Möglichkeiten. Neben dem Goldstandard der Resektionsarthroplastik, die in einer Vielzahl von unterschiedlichen Techniken Anwendung findet, sind die Arthrodese und die Implantation einer Daumensattelgelenks(DSG)-Endoprothese zu nennen.

Die Arthrodese wird wegen ihrer funktionell mäßigen Resultate und der Gefahr einer Pseudarthrose praktisch nicht mehr verwendet. Hingegen zeigt die Implantation einer DSG-Endoprothese einen deutlichen Aufwärtstrend. Dennoch wird dieser Methode in der handchirurgischen Gesellschaft mit großer Skepsis begegnet. Die Gründe sind vielfältig. So wurden verschiedene Materialien und sehr unterschiedliche Designs getestet, die hohe Lockerungsraten und schlechte kurzfristige Resultate zeigten.[1–3]

Die derzeit am häufigsten verwendeten und sicher auch erfolgreichsten Prothesenmodelle basieren alle auf modularen Systemen, die aus einer Kombination aus unterschiedlichen Schaftgrößen mit geraden und inklinierten Hals-Kopf-Teilen und einer Pfanne aufgebaut sind. Die Implantation erfolgt vergleichbar mit der einer Hüftprothese.[4] Auch von diesen Endoprothesentypen gibt es derzeit eine große Anzahl am Markt. Sie unterscheiden sich in der Art der Pfannenfixierung und der Gleitpaarung. Die Schäfte werden in der Regel mit einer Beschichtung zur besseren ossären Integration angeboten und sind sich hinsichtlich Design und Präparation sehr ähnlich.

Die Frage, die sich stellt, ist: Kann die Endoprothese im mittelfristigen Verlauf die Resultate der Arthroplastik erreichen? Ziel unserer retrospektiven Untersuchung war der klinische und radiologische Vergleich zweier Gruppen im Verlauf, wobei eine Gruppe mit einer DSG-Endoprothese und die andere mit einer Arthroplastik versorgt wurde.

Patienten und Methode

Im Zeitraum von Mai 2007 bis Mai 2011 wurden 32 zementfreie DSG-Endoprothesen und 32 Arthroplastiken bei 52 weiblichen Patienten implantiert. In der Gruppe der DSG-Endoprothesen wurden 7 Patientinnen beidseits, in der Arthroplastik-Gruppe 5 Patientinnen beidseits

Schmerzentwicklung anhand der VAS der Arthroplastik-Gruppe				
	präoperativ	2-Jahres-Follow-up	6,7-Jahres-Follow-up	p-Wert
mittlerer VAS in Ruhe	3,73	0,14	0,42	**= 0,0001***
mittlerer VAS unter Bewegung	6,16	0,93	1,55	**= 0,0001***
mittlerer VAS Maximum	7,55	2,29	2,24	**= 0,0001***
Schmerzentwicklung anhand der VAS der DSG-Endoprothesen-Gruppe				
	präoperativ	2-Jahres-Follow-up	6,7-Jahres-Follow-up	p-Wert
mittlerer VAS in Ruhe	4,48	0,0	0,40	**= 0,0001***
mittlerer VAS unter Bewegung	6,19	0,71	1,32	**= 0,0001***
mittlerer VAS Maximum	7,40	1,5	2,61	**= 0,0001***

**Signifikanz zwischen den Untersuchungen nach 2 und 6,7 Jahren*

Tab. 1

versorgt. Das Durchschnittsalter zum Zeitpunkt der Operation betrug in der DSG-Endoprothesen-Gruppe 59,2 Jahre, in der anderen Gruppe 63,1 Jahre. Die erste Nachuntersuchung wurde nach durchschnittlich 2 Jahren, die letzte Kontrolle nach durchschnittlich 6,7 Jahren durchgeführt.

Die verwendete DSG-Endoprothese Typ Ivory (Firma Memometal, Styker, Medberg Solutions) wurde über einen dorsoradialen Zugang implantiert (Abb. 1). Die Nachbehandlung erfolgte in Form von zweiwöchiger Ruhigstellung mit einem Daumeneinschlussgips, danach erhielten die Patientinnen eine Ergoschiene für weitere 2 Wochen, eine Ergotherapie wurde nach Abnahme des Gipses begonnen. Die andere Gruppe wurde mit einer modifizierten Hammock-Plastik, einer Resektions-Suspensionsplastik, behandelt (Abb. 2).[5] Die postoperative Gips- und Schienenversorgung dauerte jeweils 1 Woche länger.

Die Nachuntersuchung beider Gruppen umfasste die Erhebung folgender klinischer Parameter: der Bewegungsumfang in radialer und palmarer Abduktion sowie Flexion und die Bewegungsprüfung nach Kapandji, die Kraftprüfung hinsichtlich des Key-, des Pinch- und des Jamartests sowie die Überprüfung der Hyperextension des ersten Strahls. Zusätzlich wurden das Schmerzempfinden nach der VAS und der DASH-Score erhoben. Die radiologische Auswertung umfasste Handröntgen in zwei Ebenen zur Beurteilung der Prothese und der Stellung des Daumens nach durchgeführter Arthroplastik.

Resultate

Die Ergebnisse der VAS zeigten präoperativ und nach beiden Kontrollen der Gruppen einen ähnlichen Verlauf. Gegenüber dem präoperativen Zustand ergab sich eine signifikante Verbesserung der Schmerzsituation zu beiden postoperativen Zeitpunkten, jedoch kein signifikanter Unterschied zwischen beiden Gruppen zu einem postoperativen Zeitpunkt (Tab. 1).

Hinsichtlich der ROM zeigten die Gruppen zu beiden Nachkontrollen nur minimale Abweichungen voneinander (Tab. 2). Als einzig auffallend und signifikant höher erwies sich die Hyperextension in der Gruppe der Arthroplastiken gegenüber den Prothesen bei beiden Nachuntersuchungen.

Der DASH zeigte einen Mittelwert von 18,78 nach 2 Jahren und einen Mittelwert von 21,04 nach 6,7 Jahren. Die entsprechenden Werte in der Prothesengruppe waren 19,84 und 21,21. So ergab sich auch in diesem Fall kein signifikanter Unterschied beider Gruppen.

Die Auswertung der Röntgenbilder der Prothesengruppe zeigte eine minimale Verlängerung des Daumens um durchschnittlich 2mm. Die Auswertung zeigte keine Lockerung der Pfanne und des Schaftes. 5 Schäfte waren valgisch oder varisch implantiert, die restlichen zeigten eine orthograde Implantation. 13 Pfannen wiesen eine dezentrierte Lage auf. In der Arthroplastikgruppe kam es nach 2 Jahren zu einer Verkürzung des Daumens um durchschnittlich 3mm, nach der letzten Untersuchung um 4mm. Nach 2 Jahren wiesen 2 Patienten und nach 6,7 Jahren 12 Patienten eine Hyperextension im Daumengrundgelenk auf.

An Komplikationen gaben 6 Patienten beider Gruppen ein störendes Taubheitsgefühl im Bereich des OP-Gebietes an. 1 Patient (3%) der Arthroplastikgruppe benötigte wegen einer Instabilität eine Revision, in der Prothesengruppe wurden 4 Patienten (12,5%) einer Revision unterzogen. 1 Patient hatte eine Luxation, 3 weitere eine Vernarbung im Bereich des Ramus superficialis n. radii, die mittels Neurolyse behandelt wurde.

Auf die Frage, ob die Patienten die gleiche OP nochmals durchführen lassen würden, antworteten 85% der Arthroplastikgruppe und 94% der Prothesengruppe mit „Ja“.

Diskussion und Schlussfolgerung

Die Resultate unserer retrospektiven Vergleichsstudie zeigen, dass DSG-Prothese und Arthroplastik in den klinischen Resultaten gleichwertig abschneiden. Keine der beiden Methoden zeigt statistisch einen Vorteil, die Zufriedenheit ist in beiden Gruppen sehr hoch. Einzig die Hyperextension war signifikant unterschiedlich zwischen beiden Gruppen. Der Grund ist die vermehrte Beweglichkeit bei Streckung in der Arthroplastikgruppe, die teilweise als eine Instabilität zu werten ist und als nicht erwünscht angesehen werden kann. Beide Methoden führen zu einer sehr zufriedenstellenden Schmerzreduktion und einem guten funktionellen Ergebnis.

	Hammock	Ivory	p-Wert
Abduktion palmar	44,65°	51,92°	0,0646
Abduktion radial	42,16°	44,77°	0,2958
Flexion MP	42,45°	50,05°	0,1039
Hyperextension	24,19°	12,12°	0,0006*
Kapandji	**9,96**	**9,63**	0,8160
Pinch	3,51kg	4,35kg	0,0356*
Key	3,81kg	4,43kg	0,1145
Jamar	17kg	18,37kg	0,1512

**Signifikanz zwischen den Untersuchungen nach 2 und 6,7 Jahren*

Tab. 2: Resultate von ROM und Kraft Ivory vs. Hammock nach 6,7 Jahren

Abb. 1a: Die verwendete DSG-Endoprothese Typ Ivory besteht aus 4 Teilen (Schaft, Hals/Kopf, PE-Insert und Pfanne) und hat eine Hydroxylapatitbeschichtung an Pfanne und Schaft. Die Pfannenfixierung erfolgt über Press-fit

Abb. 1b: Postoperative radiologische Verlaufskontrolle bei einer Patientin nach 8,5 Jahren

Der häufig geäußerten Meinung, dass die DSG-Prothesen nur eine kurze Standzeit haben, kann widersprochen werden. Es zeigen verschiedene Berichte ein Versagen in der Frühphase nach einer Implantation, wobei dies hauptsächlich auf Problemen im Pfannenbereich beruht.[6–8] So werden frühe Pfannenlockerungen und auch Brüche des Trapeziums beschrieben, die nicht selten durch die fehlende chirurgische Erfahrung entstehen. So führt ein zu tiefes und dezentriertes Präparieren des Pfannenlagers unweigerlich zu einer schlechten primären Fixierung der Pfanne. Nur ein Prothesentyp zeigte wegen der verwendeten Gleitpaarung (MoM) ein Versagen im Verlauf mit dem typischen Bild einer Metallose und verschiedenen Folgekomplikationen. Dieses Produkt ist nicht mehr am Markt.[7]

Aber auch die Arthroplastiken sind nicht ohne Probleme für den Patienten. Neben der Proximalisierung des ersten Strahls kommt es zu Instabilitäten, Nervenirritationen im OP-Gebiet, unangenehmen und therapieresistenten Narbenschmerzen und Schmerzen in der Zone der gewonnenen Sehne bei den Aufhängeplastiken.[9, 10] Zusätzlich ist die postoperative Rehabilitation länger und aufwendiger, ein Faktum, das besonders für berufstätige Personen älter als 50 Jahre in der heutigen Arbeitswelt ein wichtiges Entscheidungskriterium in Hinsicht auf die Behandlung darstellt.

Die Entscheidung, welche der beiden Methoden verwendet wird, sollte sich aus folgenden Kriterien zusammensetzen: Alter, Alltagsaktivitäten und Berufsbild des Patienten sowie Form und Qualität des Trapeziums. Älteren Patienten sollte wegen des geringeren Anspruchs und der wahrscheinlich schlechteren Knochenqualität eine Arthroplastik angeboten werden, bei manuell schwer arbeitenden Personen zeigte sich in den Studien eine höhere Versagensrate bei den Prothesen. Neben der Knochenqualität ist auch die Größe des Trapeziums ein Entscheidungskriterium für die Verwendung einer Prothese: Ist die geforderte Tiefe des Knochens von mindestens 9mm nicht gegeben, kann die Pfanne nicht sicher implantiert werden. Während der OP ist neben einer sparsamen knöchernen Resektion an den Gelenkspartnern und einem ausgiebigen Kapselrelease vor allem auf eine optimale zentrierte Implantation der Pfanne unter Verwendung eines Bildwandlers zu achten.

Abb. 2: Postoperative radiologische Kontrolle nach Hammock-Plastik. Typisch: die sichtbare Proximalisierung des Metacarpale I trotz der Suspensionsplastik

Die Indikationsstellung zur Implantation einer Daumensattelgelenksprothese sollte stets kritisch gesehen werden und unter Beachtung der oben genannten Kriterien erfolgen. Diese Tatsache kennen wir auch von anderen Teilbereichen in der Endoprothetik, wie an der Schulter, dem Ellbogen oder dem Sprunggelenk. Sollten Zweifel bestehen, so steht uns mit der Arthroplastik immer noch eine verlässliche Alternative zur Verfügung, die gute klinische Resultate garantiert. ■

Autor: OA Dr. **Wolfgang Huber**
Handteam, Abteilung für Orthopädie und orthopädische Chirurgie,
Herz-Jesu Krankenhaus, Wien

■04

Literatur:

1 Szalay G et al: Handchir Mikrochir Plast Chir 2009; 41: 300-305 **2** Kaszap B et al: J Hand Surg Eur 2012; 37E(7): 610-616 **3** Martinez de Aragon JS et al: J Hand Surg Am 2009; 34: 205-212 **4** Eecken SV et al: Acta Orthop Belg 2012; 78: 724-729 **5** Mathoulin C et al: J Hand Surg Eur 2008; 33: 292-297 **6** Chakrabarti AJ et al: J Hand Surg Eur 1997; 22: 695-698 **7** Regnard J-P: J Hand Surg Eur 2006; 31: 621-628 **8** Skyttä ET et al: J Hand Surg Eur 2005; 30: 395-400 **9** Belcher HJCR et al: J Hand Surg Eur 2000; 25B: 350-356 **10** Downing ND et al: J Hand Surg Am 2001; 26A: 862-868

DIE JAHRESTAGUNG

BVdO - Berufsverband der Fachärzte für Orthopädie und orthopädische Chirurgie

BVdO

in Kooperation mit

ÖGO - Österreichische Gesellschaft für Orthopädie und orthopädische Chirurgie

ORTHOPÄDIE

26. November 2016 | 8.00 – 17.00 Uhr

Schloß Schönbrunn Apothekertrakt, Wien

www.die-jahrestagung.at

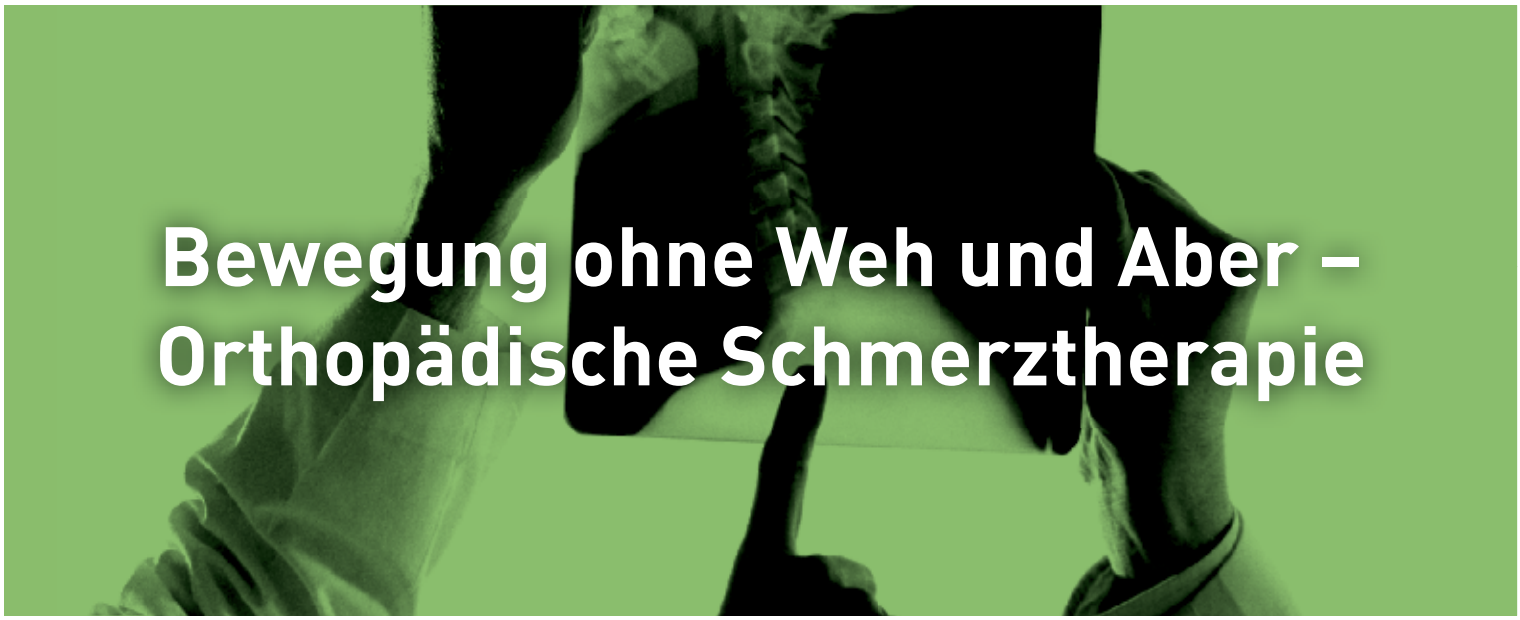

Kongressbüro

BE Perfect Eagle GmbH
Bonygasse 42, 1120 Wien | Tel.: +43-1-532 27 58 | Fax: +43-1-533 25 87 | office@be-perfect-eagle.com | www.be-perfect-eagle.com

therapie 4 you www.ad-rem-team.com · SCHERER ÄRZTEBEDARF | PHYSIO | REHA · AMGEN · Arthrex · AUVA · BAUSCH + LOMB · obständig · DePuy Synthes · DR. PEITHNER KG · ofa austria · dynamics plus · gilofa Das gesunde Prophylaxe-Sortiment · memory Die elegante medizinische Kompression · Lilly · MEDA www.meda.at · PEROmed · repuls TECHNOLOGIE UND THERAPIE · DR. SCHUHFRIED MEDIZINTECHNIK GMBH · schwa-medico · STORZ MEDICAL ALLIANCE Beratung. Verkauf. Service. Österreich

UNIVERSIMED MEDIZIN IM FOKUS · BAM · JATROS Urologie · Verband von Sportwissenschaftern Österreichs VSÖ

M. Quittan, Wien

Physikalische Medizin bei Muskelschwund – ein Update

Der Verlust an Muskelkraft stellt sowohl im Alter als auch bei chronischen und akuten Krankheiten einen Risikofaktor für Funktionsverlust, verzögerte Heilung und sogar Sterblichkeit dar. Neben funktionellen Tests können innovative Methoden, wie DEXA, BIA oder Muskelultraschall, bei der Diagnose wichtige Erkenntnisse über das Ausmaß des Muskelschwundes liefern. Als therapeutische Maßnahmen werden aktives Training, neuromuskuläre Elektrostimulation und diätetische Maßnahmen empfohlen.

KEYPOINTS

- *Muskelschwund im Alter und bei akuten und chronischen Krankheiten stellt einen Risikofaktor für Funktionsverlust, verzögerte Heilung und erhöhte Sterblichkeit dar.*
- *Die Diagnostik muss funktionelle Tests und Muskelmassenbestimmungen kombinieren.*
- *Eine aktives Training, apparativ unterstütztes Training sowie neuromuskuläre Elektrostimulation umfassende Behandlung hat Evidenzgrad 1a.*
- *Die Methodenauswahl obliegt dem erfahrenen Arzt, der dabei den klinischen Zustand, aber auch die Wünsche und Erwartungen der Patienten berücksichtigen sollte.*

Die Skelettmuskulatur macht 40–50% des Körpergewichts des Menschen aus und besteht aus mehr als 600 Einzelmuskeln. Neben den Funktionen für die aktiven Bewegungen ist die Skelettmuskulatur auch für die Thermogenese mitverantwortlich. Sie stellt den einzigen Energiespeicher für Proteine dar und spielt eine wichtige Rolle im Intermediärstoffwechsel. In den letzten Jahren hat die Forschung über muskeleigene Botenstoffe, sogenannte Myokine, enorm an Bedeutung gewonnen. Derzeit sind über 100 Myokine bekannt. Diese Forschungsergebnisse zeigen, dass die Skelettmuskulatur ein eigenständiges endokrines sekretorisches Organ darstellt, das eine Vielzahl von Myokinen sezerniert, die auf fast alle Körpergewebe wirken.

Aufgrund dieser Bedeutung der Skelettmuskulatur ist es verständlich, dass ein Muskelschwund einen vielfältigen Eingriff in die Homöostase des Körpers darstellt. Ein Abbau der Muskulatur findet nicht nur im Alter statt – dann als Sarkopenie bezeichnet –, sondern auch bei Immobilität und bei akuten wie auch vor allem bei chronischen Erkrankungen, wie COPD, chronischer Herzinsuffizienz, chronischer renaler Insuffizienz und vielen mehr. Nicht vergessen werden darf die lokale Muskelatrophie bei Gelenkserkrankungen.

Diagnose

Die Messung von Körperumfängen alleine genügt nicht zur Diagnose eines Muskelschwundes, da bei adipösen Patienten in der Form der sogenannten „sarkopenischen Adipositas“ die Körperumfänge zwar erhalten sind, der Muskel jedoch durch Fettgewebe ersetzt ist. Daher

Abb. 1: Ultraschall des M. quadriceps eines 28-jährigen (li.) und eines 69-jährigen Mannes (re.) (Strasser et al: Age [Dordr] 2013; 35[6]: 2377-88)

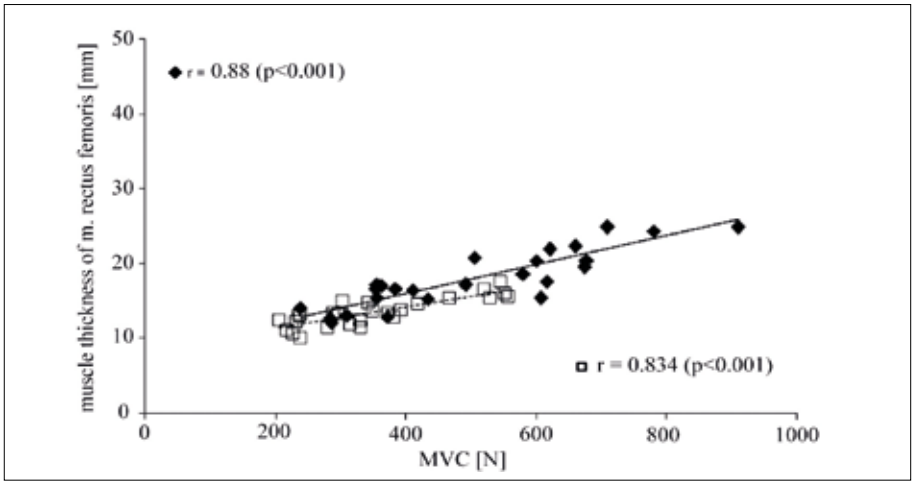

Abb. 2: Korrelation des Muskelquerschnitts des M. rectus femoris mit der Kraftentwicklung (Strasser et al: Age [Dordr] 2013; 35[6]: 2377-88)

Abb. 3: Handkraftmessung

sind für eine exakte Bestimmung der Körpermuskelmasse CT- oder MR-Untersuchungen als Goldstandard zu empfehlen. Aber auch die „dual-energy X-ray absorptiometry" (DEXA) oder die Bioimpedanzanalyse (BIA) erlauben eine Einschätzung der Gesamtkörpermuskelmasse. Neuentwicklungen betreffen den bildgebenden Ultraschall, wo Studien eine gute Korrelation des Oberschenkelmuskelquerschnitts mit der Kraftentwicklung zeigen (Abb. 1, 2).

Die Hauptfunktion der Muskulatur ist und bleibt die aktive Bewegung. Daher ist eine Einschätzung der muskulären Leistungsfähigkeit über bewegungsbezogene Messmethoden zielführend. Die Messung der Muskelkraft, meist isometrisch in Form der Handkraftmessungen (Abb. 3), stellt eine eindimensionale Messmethode dar. Heutzutage sollte die Leistungsfähigkeit des Muskels gemessen werden. Die Leistung („power") ist eine komplexe Größe und definiert sich als Arbeit in der Zeiteinheit. Funktionelle Tests, wie der „Timed up and go"-Test, der „Chair rise"-Test oder der „Stair climb"-Test, berücksichtigen diese Komponenten.

Verlust der Muskelmasse, verbunden mit Abnahme der muskulären Leistungsfähigkeit, ist im Alter sehr häufig mit Gebrechlichkeit („frailty") verbunden und führt, falls sie nicht behandelt wird, zum Verlust der Selbstständigkeit. Der Muskelschwund und die Sarkopenie stellen auch einen Kostenfaktor dar. Eine US-amerikanische Studie beziffert die Kosten der Sarkopenie in den Vereinigten Staaten im Jahr 2000 auf 18,5 Milliarden Dollar.

Therapie

Therapeutische Optionen zur Bekämpfung des Muskelschwundes bestehen aus aktivem Training, neuromuskulärer Elektrostimulation und entsprechenden diätetischen Maßnahmen. Das aktive Krafttraining – eine der Methoden der medizinischen Trainingstherapie zum Muskelaufbau – ist seit Jahrzehnten als Goldstandard festgelegt und in der Methodik klar definiert. Die Trainingsbelastungen einer Muskelgruppe sollten über 50% der

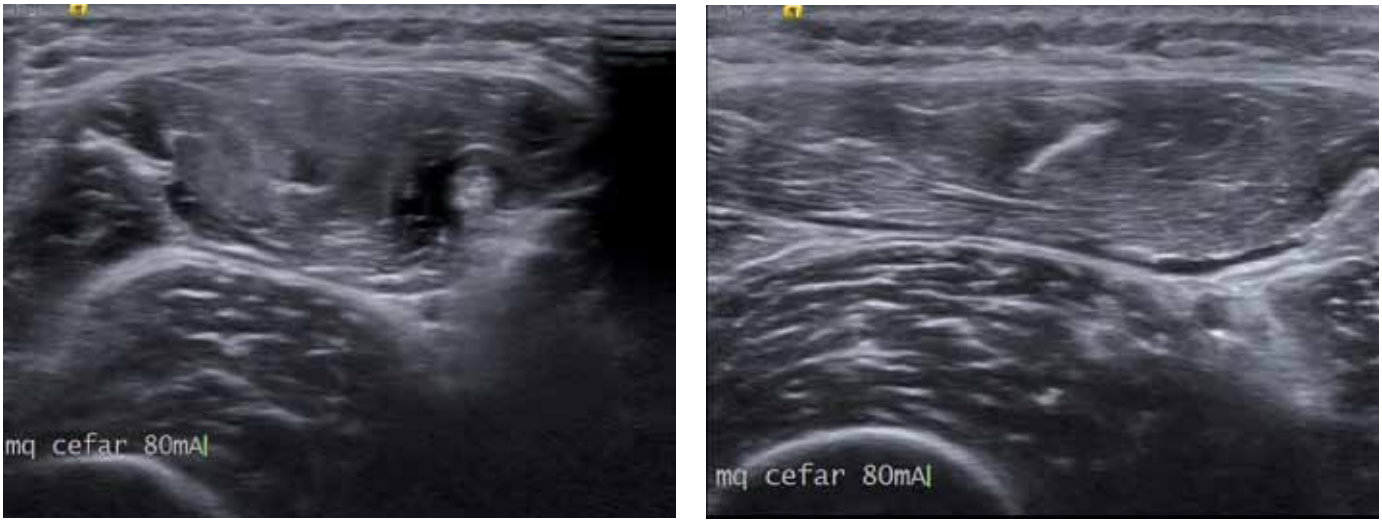

Abb. 4: M. quadriceps kontrahiert (li.), M. quadriceps nicht kontrahiert (re.) (Quittan M. unpublished)

Maximalkraft betragen. Im Idealfall sind 8–15 Wiederholungen (= 1 Satz) bis zur lokalen Muskelermüdung möglich. Wenn aufgrund des Trainingsfortschritts mehr als 15 Wiederholungen möglich sind, muss die Gewichtsbelastung gesteigert werden. Dies entspricht dem Prinzip eines fortlaufend angepassten progressiven Krafttrainings.

Abb. 5: Neuromuskuläre Elektrostimulation des M. quadriceps auf der Intensivstation

Metaanalysen bei älteren Menschen zeigen eine eindeutig positive Wirkung von Krafttraining auf die Muskelkraft und die Schmerzreduktion bei Osteoarthrose. Die Ergebnisse bei funktionellen Tests verbessern sich – mit einer moderaten bis großen Effektstärke – ebenfalls. Insgesamt ist das aktive Krafttraining eine Maßnahme des Evidenzlevels 1a.

Hilfreich, gerade für ältere Patienten, sind Kraftmaschinen. Sie erlauben eine exakte Bewegungsausführung und reduzieren das Verletzungsrisiko. Bei adäquater und sorgfältiger Indikationsstellung ist das kardiovaskuläre Risiko äußerst gering. Eigene Studien haben gezeigt, dass in Pensionistenwohnhäusern ein Krafttraining mit elastischen Bändern (Therabändern) zu einer signifikanten Kraftsteigerung führt und darüber hinaus Tumorwachstumsfaktoren in den Leukozyten reduziert. DNA-Schäden der Chromosomen werden durch diese Intervention selbst im hohen Alter reduziert.

Neue Therapiemethoden

Angesichts der überragenden Wirknachweise des Muskeltrainings, das jedoch eine deutliche Compliance der Patienten erfordert und dadurch limitiert ist, muss die Medizin neue Trainingsformen erschließen. Eine davon ist die mechanische Muskelstimulation durch Applikation von Vibrationsimpulsen. Das Stehen auf einer vibrierenden Plattform bei 25Hz über 3 Minuten bewirkt eine vergleichbare Anzahl von Muskelkontraktionen wie eine Gehstrecke von 4500 Schritten. Auch in diesem Zusammenhang zeigen Metaanalysen eine Wirksamkeit im Sinne einer verbesserten funktionellen Leistungsfähigkeit sowie einer Verbesserung von Kraft und Gleichgewicht bei Patienten mit Kniegelenksarthrosen. Die Dosierung sollte 25–50Hz Vibrationsfrequenz umfassen. Trainingszeiten von 8–12 Wochen, 3x in der Woche, sind notwendig, um einen adäquaten Trainingsreiz auszulösen. Ein eindeutiger Unterschied verschiedener Vibrationsformen konnte bis jetzt nicht nachgewiesen werden.

Neuromuskuläre Elektrostimulation als evidenzbasierte Therapiemethode

Eine weitere Trainingsmethode stellt die neuromuskuläre Elektrostimulation dar. Durch Depolarisation der distalen Motoneurone im elektrischen Feld wird eine entsprechende Muskelkontraktion ausgelöst, die zu trainingswirksamen Reizen im Muskelgewebe führt (Abb. 4) Darüber hinaus bewirkt die Elektrostimulation auch eine Aktivierung der Feedback- und Feedforward-Mechanismen und dadurch eine Aktivierung der entsprechenden motorischen Areale des Gehirns. Die neuromuskuläre Elektrostimulation kann daher auch zur Förderung von Bewegungsmustern und Bewegungsprogrammen eingesetzt werden.

Eine Behandlungszeit von 6–8 Wochen mit einer Applikation 3x wöchentlich und entsprechend starken Muskelkontraktionen ist Grundvoraussetzung für die Wirksamkeit. Stromstärke, Stimulationsfrequenz, Rampe, On/off-Zeit, Impulsform und Impulsdauer müssen individuell eingestellt und progressiv angepasst werden. Metaanalysen zeigen signifikante Verbesserungen der Kniegelenksfunktion und eine Schmerzreduktion bei Osteoarthritis.

Eine eindeutig positive Wirkung auf die Muskelkraft ist bei Patienten mit schweren chronischen Erkrankungen nachgewiesen. Somit kann die neuromuskuläre Elektrostimulation bei der Verbesserung der Muskelkraft, aber auch der funktionellen Leistungsfähigkeit als Methode mit Evidenz 1a eingestuft werden. Gerade schwerkranke Patienten auf Intensivstationen bedürfen frühzeitiger Intervention, um einer Katabolie entgegenzuwirken (Abb. 5). Studien haben gezeigt, dass die neuromuskuläre Elektrostimulation, frühzeitig eingesetzt, den katabolen Abbau verlangsamen kann und, über einen längeren Zeitraum des Intensivstationaufenthaltes eingesetzt, dazu beiträgt, dass Patienten ihre Muskelkraft 4,5x rascher wiedererlangen als die unbehandelte Kontrollgruppe.

Bei der Behandlung der Sarkopenie sollten diätetische Maßnahmen mit einer Gesamtproteinaufnahme von 1,5g/kg KG/d und einer entsprechenden Einstellung des Vitamin-D-Spiegels auf über 75nmol/L nicht vernachlässigt werden. ■

Autor:
Prim. Univ.-Prof. Dr. **Michael Quittan**, MSc
Institut für Physikalische Medizin und Rehabilitation, Karl-Landsteiner-Institut für Remobilisation und funktionale Gesundheit, Kaiser-Franz-Josef-Spital – SMZ Süd
E-Mail: michael.quittan@wienkav.at

■04

Literatur

beim Verfasser

Gelenknahe Osteoporose bei rheumatoider Arthritis

Die gelenknahe, juxtaartikuläre Osteoporose ist ein radiologisches Frühzeichen einer rheumatoiden Arthritis und gehört neben der radiologisch sichtbaren Weichteilschwellung zu den sogenannten „arthritischen Kollateralphänomenen", betonte OA Dr. Bernhard Rintelen, Landesklinikum Stockerau, in seinem Vortrag bei den Rheuma Days am 12. März in Wien.

Verursacht wird die gelenknahe Osteoporose durch lokal erhöhte Zytokine, die zu einer erhöhten Osteoklastenzahl und -aktivität, zu einer vermehrten Expression von Sklerostin durch Osteozyten, zu vermehrter Expression von Dickkopf I und dadurch zu einer verminderten Osteoblastenaktivität führen. „Bei der rheumatoiden Arthritis finden wir somit neben einer vermehrten Inzidenz einer systemischen Osteoporose auch eine typisch bandförmige, gelenknahe oder juxtaartikuläre Osteoporose im Röntgen der Hände", so Rintelen.

Methoden der Früherkennung

Eine Osteoporose manifestiert sich radiologisch bei einem Verlust von ca. 30–40% der Knochenmasse. „Es gibt jedoch Möglichkeiten, sie früher zu erfassen – mittels einer DXA, wo ich das ROI um die MCPs, PIPs oder im Handgelenk legen kann", sagt Rintelen. Erfasst wird dabei sowohl kortikaler als auch trabekulärer Knochen. „Das Problem bei dieser Methode ist die Reproduzierbarkeit: Die beste Reproduzierbarkeit ist noch im radiocarpalen und carpoulnaren Bereich mit einer LSC von 2,11% gegeben."

Eine weitere Methode der Frühdiagnostik ist die „Digitale X-ray Radiogrammetry" (DXR), bei welcher der vorwiegend kortikale Knochen der Mittelhandknochen gemessen wird. Für diese Methode benötigt man ein digitalisiertes Röntgenbild sowie eine spezielle Software. Der LSC ist mit 1,28% wesentlich besser als bei der DXA-Messung.

Die Knochendichte der Hand korreliert mit der Krankheitsdauer (der stärkste Abfall findet am Beginn der Erkrankung statt), mit der Krankheitsaktivität (DAS28, Anzahl der geschwollenen Gelenke, Morgensteifigkeit, Ritchie-Index, CRP), dem funktionellen Outcome (HAQ, SF-36, Griffstärke) und mit der Gelenkzerstörung (Larsen-Score, modifizierter Sharp/van der Heijde-Score).

„Wahrscheinlich ist die Knochendichte der Hand auch ein Prädiktor für die Gelenkzerstörung", so Rintelen. „Der monoklonale Antikörper Denosumab steigert die gelenknahe Knochendichte, nicht jedoch Alendronat – außer an der Hüfte." Positiv wirken sich auch intraartikuläre Glukokortikoidinjektionen in inflammierte Gelenke aus. TNF-α-Blocker haben laut Rintelen einen fraglichen Effekt an der Hand, jedoch einen nachgewiesenen positiven Effekt für die Knochendichte der Hüfte.[1]

Fazit für die Praxis

„Da wir die rheumatoide Arthritis heute wahrscheinlich aggressiver und auch mit mehr Möglichkeiten behandeln, ist eine gelenknahe Osteoporose im Röntgenbild ein wichtiges radiologisches Frühzeichen in der Diagnostik der Erkrankung, mit dem Hinweis, dass es auch frühzeitig zu Erosionen und Usuren kommen kann", sagt Rintelen. „Die DXR mit einer guten Reproduzierbarkeit könnte vielleicht in der Zukunft auch eine Möglichkeit sein, in Studien die anti-osteodestruktiven Eigenschaften von Basistherapeutika zu untersuchen, wobei hierfür groß angelegte Studien zur Evaluierung noch notwendig sind." *(red)* ■

■0421

Quelle:

Abstractband Rheuma Days, 12. März 2016, Wien

Literatur:

1 Kilic G, Ozgocmen S: Hand bone mass in rheumatoid arthritis: A review of the literature. World J Orthop 2015; 6(1): 106-16

A. Wanivenhaus, Wien



Die „komplex destruierte Hand“ bei rheumatoider Arthritis

Unabhängig von Erfolgen der medikamentösen Therapie existiert sie noch – die durch entzündliche Veränderungen schwer destruierte und deformierte Hand beim Patienten mit rheumatoider Arthritis (RA). Spätfolgen, Behandlungsabbrüche oder Versagen der medikamentösen und präventiv konservativen Maßnahmen können zum Bild einer komplex deformierten und mitunter funktionsgestörten Hand führen.

Die kontinuierliche Entwicklung und Adaptation durch Ersatzfunktion führen häufig zu einer Toleranz der Veränderung und Therapienegation, bis ein kompletter Funktionsverlust auftritt. Die Erkenntnis, dass es jetzt zu spät und ohnehin nichts mehr zu machen ist, wäre letztendlich die Akzeptanz der Behinderung.

Pathologischer Verlauf

Die durch die Entzündung resultierende Instabilität führt zur Deformität. Diese besteht in der Regel aus Handgelenksinstabilität mit ulnovolarer Drift des Carpus und dem sogenannten Caput-ulnae-Syndrom mit Luxation der Extensor-carpi-ulnaris-Sehne. Dies führt in der Folge zur Instabilität und volaren (Sub)Luxation der MCP-Gelenke mit der muskulären Dysbalance der intrinsischen zur extrinsischen Muskulatur. Die Fingerdeformitäten – Knopfloch und Schwanenhals – resultieren daraus. Das Abgleiten des Carpus führt auch zu einer Verlagerung der Strecksehnenzugrichtung; die Ulnardeviation der Langfinger ist die Folge (eine Handskoliose wird manifest).

Funktionelle Defizite treten spätestens jetzt in den Vordergrund und werden durch kompensatorische Griffmuster immer weiter verstärkt. Der Spitzgriff wird unmöglich und durch Z-Deformität des Daumens mit IP-Kontakt am radialen Anteil des PIP-Gelenkes oder der mittleren Phalangen ersetzt. Die gestörte Biomechanik jedes Griffes verstärkt die Deformität. Auch die zum Tragen erforderliche Beugung in den MCP- und PIP-Gelenken wird zunehmend durch die Fingerdeformitäten verunmöglicht. Ein komplettes Abgleiten des Carpus an die Volarseite des Radius führt zur Strecksehneninsuffizienz, wenn diese nicht zuvor bereits an der dorsalen Radiuskante rupturiert sind.

Therapie

Das klingt nicht gut und stellt für den Patienten auch eine enorme psychische Belastung dar. Nicht umsonst wird die Hand auch als Visitenkarte des Rheumatikers bezeichnet. Die Kosmetik alleine stellt allerdings keine Indikation zum operativen

Vorgehen dar. Vielmehr sollten folgende Funktionen wiederhergestellt werden: Stabilität am Handgelenk, Pinzettengriff und Flexionsfähigkeit zumindest einiger Fingergelenke. Damit sollte der Patient ein gewisses Maß an Selbstständigkeit wiedergewinnen.

Beim operativen Vorgehen werden Instabilitäten durch Arthrodese oder Kunstgelenke kompensiert. Dabei wird auf den Erhalt der Feinmotorik und die Wiederherstellung der Stabilität und damit Kraftgewinn geachtet. Grundlage bei komplexer Handdeformität ist die Stabilisierung des Handgelenkes durch Teilarthrodese oder komplette Arthrodese in Funktionsstellung (anders als beim posttraumatischen Patienten, bei dem eine dorsale Stellung gesucht wird) in 0° Flexion und geringer Radialduktion. Dies ermöglicht selbstständige Körperhygiene und Nahrungsaufnahme.

Stabilität ist auch an den Fingerendgelenken wesentlich und durch Arthrodese unbedenklich erzielbar. Ein stabiler Daumen (Arthrodese des MCP-Gelenkes und Sattelgelenksberücksichtigung durch Trapezektomie mit Sehnensuspensionsplastik oder Implantat) macht nur Sinn, wenn auch der zweite Finger nach „Sanierung“ des Daumens harmoniert; widrigenfalls könnte auch eine funktionelle Verschlechterung auftreten. Auch an den PIP-Gelenken des zweiten und fünften Fingers kann eine Arthrodese sinnvoll sein, da damit einerseits ein kräftiger Pinzettengriff möglich wird und andererseits die Stabilisierungsfunktion des fünften Fingers erleichtert wird.

Die PIP-Gelenke der Finger 3 und 4 sollten allerdings unabhängig vom Destruktionsgrad, ebenso wie die Fingergrundgelenke 2–5, mobil erhalten werden. Dies erfolgt durch Implantate, die als Goldstandard immer noch Silikonspacern entsprechen, aber im Fall einer kompletten Banddestruktion auch durch achsgeführte Metallimplantate ergänzt werden. Der funktionelle Gewinn kann nur durch die genaue Analyse der Deformität und des Patientenbedürfnisses erzielt werden. Dazu sind manchmal auch mehrstufige Eingriffe erforderlich.

Die Operation hat in diesen Fällen keine Alternative und stellt eine gute Chance dar, Behinderung und Verlust der Selbstständigkeit zu vermeiden. Bis auf kompensierbare Einschränkungen kann eine schmerzfreie und funktionelle Hand wiederhergestellt werden. ■

Autor: Univ.-Prof. Dr. **Axel Wanivenhaus**
E-Mail: ortho4rheuma@aon.at
www.orthopaedie-wanivenhaus.at

■0421

Hüftgelenknahe Frakturen

Klinischer Pfad wurde ergänzt

Die neue Fassung berücksichtigt Antiplättchentherapie und die Verfügbarkeit eines Dabigatran-Antidots.

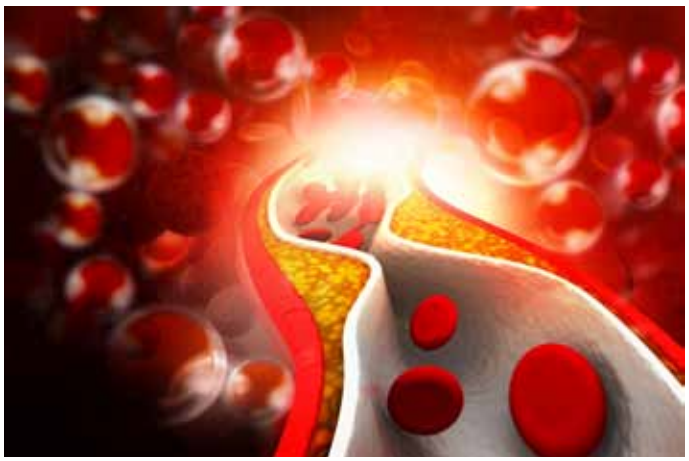

© iStockphoto

Die durchgeführten Peer-Review-Verfahren zur präoperativen Verweildauer bei hüftgelenknahen Frakturen zeigten wiederholt, dass im Behandlungsalltag eine gewisse Unsicherheit im Umgang mit gerinnungshemmenden Medikamenten besteht. Im Auftrag des Bundesministeriums für Gesundheit haben daher Vertreter der Fachgesellschaften ÖGARI, ÖGU, ÖGO, ÖG-LMKC und ÖGIM unter der Leitung von Prim. Prof. Dr. Sibylle Kozek bereits 2014 einen klinischen Pfad verfasst, der dazu beitragen soll, die Abläufe in dieser problematischen Situation sowohl für den Betroffenen als auch für den Behandler einfacher zu gestalten.

Aufgrund diverser Anfragen – vor allem bezüglich Patienten, die unter Antiplättchentherapie (APT) stehen – sowie der Verfügbarkeit von Idarucizumab, einem Antagonisten für ein Präparat der Gruppe der NOAK (Dabigatran), erfolgte im März 2016 eine Ergänzung des entsprechenden klinischen Pfades. In diesem Zusammenhang soll vor allem den Vertretern der Fachgruppe Kardiologie gedankt werden.

Die Empfehlungen des klinischen Pfades „Behandlung hüftgelenknaher Frakturen bei zuvor oral antikoagulierten Patientinnen und Patienten inklusive Ergänzungen“ sollen eine Unterstützung im Behandlungsprozess von zuvor oral antikoagulierten Patientinnen und Patienten mit hüftnaher Fraktur und bei den in diesem Kontext immer wieder auftretenden komplexen medizinischen Fragestellungen bieten. Die komplette Fassung inklusive einer zusammenfassenden Darstellung ist online abrufbar unter: www.bmg.gv.at/home/Schwerpunkte/Gesundheitssystem_Qualitaetssicherung/Qualitaetsstandards/Klinischer_Pfad_Behandlung_hueftnaher_Frakturen_bei_zuvor_oral_antikoagulierten_Patientinnen_und_Patienten ■

Korrespondierender Autor:
MR Prim. ao. Univ.-Prof. Dr. **Oskar Kwasny**,
Vorstand der Klinik für Unfallchirurgie und Sporttraumatologie,
Kepler Universitätsklinikum, Linz

■04

Literatur:

Kozek S, Gütl M, Illievich U, Pachucki A, Kwasny O, Giurea A, Haushofer A, Watzke H: Behandlung hüftgelenknaher Frakturen bei zuvor oral antikoagulierten Patientinnen und Patienten inklusive Ergänzungen. BM für Gesundheit 2014 (2016)

MATHYS
European Orthopaedics

optimys®, ceramys® und RM Pressfit vitamys®

Knochenerhaltend

- Individuelle Wiederherstellung von Anatomie und Biomechanik
- Beugt Stress-shielding und Osteolyse vor
- Hart-Weich-Paarungen mit hoher Bruchfestigkeit und niedriger Abriebrate

30+ years

RM Cups
TiCP coated

Mathys Orthopädie GmbH • Triesterstraße 10/4/4/4 • 2351 Wiener Neudorf • Österreich • www.mathysmedical.com
For more information: www.bonepreservation.com

Fachkurzinformation zu Artikel auf Seite 11

Condrosulf 800 mg-Tabletten. Qualtitative und Quantitative Zusammensetzung: 1 Tablette enthält 800 mg Natriumchondroitinsulfat. Anwendungsgebiete: Zur unterstützenden Behandlung von degenerativen Gelenkserkrankungen (Arthrosen). Condrosulf wird angewendet bei Erwachsenen. Gegenanzeigen: Überempfindlichkeit gegen den Wirkstoff oder einen der sonstigen Bestandteile. Sonstige Bestandteile: Magnesiumstearat. ATC Code: M01AX25. Zulassungsinhaber: Sanova Pharma GesmbH, Haidestraße 4, A-1110 Wien. Rezept/Apothekenpflicht: Rezept- und apothekenpflichtig. Stand der Information: Juni 2013. Weitere Angaben zu Warnhinweisen und Vorsichtsmaßnahmen für die Anwendung, Wechselwirkungen, Schwangerschaft und Stillzeit sowie Nebenwirkungen entnehmen Sie bitte der veröffentlichten Fachinformation. CON_2016_005

Fachkurzinformation zu Inserat auf Seite 55

Seractil 200 mg - Filmtabletten. Seractil 300 mg – Filmtabletten. Seractil forte 400 mg – Filmtabletten. Zusammensetzung: Eine Filmtablette enthält 200/300/400 mg Dexibuprofen. Hilfsstoffe: Tablettenkern: Hypromellose, mikrokristalline Cellulose, Carmellose Calcium, hochdisperses Siliciumdioxid, Talk. Filmüberzug: Hypromellose, Titandioxid (E-171), Glyceroltriacetat, Talk, Macrogol 6000. Anwendungsgebiete: Seractil 200mg/300mg/ forte 400mg - Filmtabletten werden angewendet bei Erwachsenen. Zur symptomatischen Behandlung von - Schmerzen und Entzündungen bei Osteoarthritis/Arthrose, - Regelschmerzen (primäre Dysmenorrhoe), - leichten bis mäßig starken Schmerzen, wie Schmerzen des Bewegungsapparates, Kopf- oder Zahnschmerzen, schmerzhaften Schwellungen und Entzündungen nach Verletzungen, und zur kurzzeitigen symptomatischen Behandlung von - rheumatoider Arthritis, wenn andere, längerfristige Therapieoptionen (Basistherapie: Disease Modifying Antirheumatic Drugs, DMARDs) nicht in Betracht gezogen werden. Gegenanzeigen: Dexibuprofen darf nicht angewendet werden bei Patienten: - mit einer bekannten Überempfindlichkeit gegen Dexibuprofen, gegen andere NSAR oder gegen einen der in Abschnitt 6.1 genannten sonstigen Bestandteile. - bei denen Stoffe mit ähnlicher Wirkung (z.B. Acetylsalicylsäure oder andere NSAR) Asthmaanfälle, Bronchospasmen, akute Rhinitis, Nasenpolypen, Urtikaria oder angioneurotische Ödeme auslösen. - mit einer Vorgeschichte von gastrointestinalen Blutungen oder Perforationen, die im Zusammenhang mit einer vorhergehenden NSAR-Therapie steht. - mit bestehenden oder in der Vergangenheit wiederholt aufgetretenen peptischen Ulzera oder Blutungen (mindestens zwei voneinander unabhängige Episoden von nachgewiesener Ulzeration oder Blutung). - mit zerebrovaskulären oder anderen aktiven Blutungen. - mit aktivem Morbus Crohn oder aktiver Colitis ulcerosa. - mit schwerer Herzinsuffizienz (NYHA-Klasse IV). - mit schwerer Nierenfunktionsstörung (GFR < 30 ml/min). - mit schwerer Leberfunktionsstörung. - ab dem sechsten Monat der Schwangerschaft. ATC-Code: M01AE14. Abgabe: Rezept- und apothekenpflichtig. Packungsgrößen: 200 mg Filmtabletten: 30, 50 Stück. 300/ forte 400 mg Filmtabletten: 10, 30, 50 Stück. Kassenstatus: Green Box (400 mg 30 Stück: No Box). Zulassungsinhaber: Gebro Pharma GmbH, A-6391 Fieberbrunn. Stand: 07/2015. Weitere Angaben zu Warnhinweisen und Vorsichtsmaßnahmen für die Anwendung, Wechselwirkungen mit anderen Arzneimitteln und sonstigen Wechselwirkungen, Schwangerschaft und Stillzeit, Nebenwirkungen sowie Gewöhnungseffekten entnehmen Sie bitte der veröffentlichten Fachinformation.

Fachkurzinformation zu Inserat auf Seite 77

Prolia® 60 mg Injektionslösung in einer Fertigspritze. Qualitative und Quantitative Zusammensetzung: Jede Fertigspritze enthält 60 mg Denosumab in 1 ml Lösung (60 mg/ml). Denosumab ist ein humaner monoklonaler IgG2-Antikörper, der mittels rekombinanter DNA-Technologie in einer Säugetierzelllinie (CHO) hergestellt wird. Sonstige Bestandteile mit bekannter Wirkung: Jeder ml der Lösung enthält 47 mg Sorbitol (E420). Liste der sonstigen Bestandteile: Essigsäure 99%, Natriumhydroxid (zur pH-Wert Einstellung; der Acetatpuffer wird durch Mischen von Essigsäure mit Natriumhydroxid gebildet), Sorbitol (E420), Polysorbat 20, Wasser für Injektionszwecke. Anwendungsgebiete: Behandlung der Osteoporose bei postmenopausalen Frauen und bei Männern mit erhöhtem Frakturrisiko. Bei postmenopausalen Frauen vermindert Prolia signifikant das Risiko für vertebrale, nicht-vertebrale und Hüftfrakturen. Behandlung von Knochenschwund im Zusammenhang mit Hormonablation bei Männern mit Prostatakarzinom mit erhöhtem Frakturrisiko. Prolia vermindert bei Männern mit Prostatakarzinom unter Hormonablationstherapie signifikant das Risiko für vertebrale Frakturen. Gegenanzeigen: Hypokalzämie, Überempfindlichkeit gegen den Wirkstoff oder einen der sonstigen Bestandteile. Pharmakotherapeutische Gruppe: Mittel zur Behandlung von Knochenerkrankungen - Andere Mittel mit Einfluss auf die Knochenstruktur und die Mineralisation, ATC-Code: M05BX04. Inhaber der Zulassung: Amgen Europe B.V., 4817 ZK Breda, NL, Vertreter in Österreich: Amgen GmbH, 1040 Wien. Verschreibungspflicht/Apothekenpflicht: Rezept- und apothekenpflichtig. Stand der Information: Juni 2015. Weitere Angaben zu Dosierung, Art und Dauer der Anwendung, besonderen Warnhinweisen und Vorsichtsmaßnahmen für die Anwendung, Wechselwirkungen mit anderen Arzneimitteln und sonstigen Wechselwirkungen, Schwangerschaft und Stillzeit sowie zu Nebenwirkungen entnehmen Sie bitte der veröffentlichten Fachinformation. Referenzen: 1. Prolia®, veröffentlichte Fachinformation. 2. Cummings SR et al. N Engl J Med. 2009 Aug 20;361(8):756-65. 3. Boyd S et al. Bone 2011; 48 (Suppl 2):182, #PP264-T.

Fachkurzinformation zu Artikel auf Seite 84 und 85

BEZEICHNUNG DES ARZNEIMITTELS: Cosentyx 150 mg Injektionslösung in einem Fertigpen. Cosentyx 150 mg Injektionslösung in einer Fertigspritze. QUALITATIVE UND QUANTITATIVE ZUSAMMENSETZUNG: Ein Fertigpen enthält 150 mg Secukinumab* in 1 ml. Eine Fertigspritze enthält 150 mg Secukinumab* in 1 ml. *Secukinumab ist ein gegen Interleukin-17A gerichteter, rekombinanter, vollständig humaner monoklonaler Antikörper. Secukinumab gehört zur IgG1/k-Klasse und wird in Ovarialzellen des chinesischen Hamsters (CHO-Zellen) produziert. Liste der sonstigen Bestandteile: Trehalose-Dihydrat. L-Histidin. L-Histidinhydrochlorid-Monohydrat. L-Methionin. Polysorbat 80. Wasser für Injektionszwecke. Anwendungsgebiete. Plaque-Psoriasis. Cosentyx ist angezeigt für die Behandlung erwachsener Patienten mit mittelschwerer bis schwerer Plaque-Psoriasis, die für eine systemische Therapie in Frage kommen. Psoriasis-Arthritis (PsA): Cosentyx, allein oder in Kombination mit Methotrexat (MTX), ist angezeigt für die Behandlung erwachsener Patienten mit aktiver Psoriasis-Arthritis, wenn das Ansprechen auf eine vorhergehende Therapie mit krankheitsmodifizierenden Antirheumatika (DMARD) unzureichend gewesen ist (siehe Abschnitt 5.1 der Fachinformation). Ankylosierende Spondylitis (AS; Morbus Bechterew): Cosentyx ist angezeigt für die Behandlung erwachsener Patienten mit aktiver ankylosierender Spondylitis, die auf eine konventionelle Therapie unzureichend angesprochen haben. Gegenanzeigen: Schwere Überempfindlichkeitsreaktionen gegen den Wirkstoff oder einen der in Abschnitt 6.1 der Fachinformation genannten sonstigen Bestandteile. Klinisch relevante, aktive Infektion (z. B. aktive Tuberkulose; siehe Abschnitt 4.4 der Fachinformation). INHABER DER ZULASSUNG: Novartis Europharm Limited, Frimley Business Park, Camberley GU16 7SR, Vereinigtes Königreich. Pharmakotherapeutische Gruppe: Immunsuppressiva, Interleukin-Inhibitoren, ATC-Code: L04AC10. Informationen betreffend Warnhinweise und Vorsichtsmaßnahmen für die Anwendung, Wechselwirkung mit anderen Mitteln, Nebenwirkungen und Gewöhnungseffekte sind den veröffentlichten Fachinformationen zu entnehmen. Version: 11/2015

Fachkurzinformation zu Inserat auf Seite 87

Als IL-6R-Antagonist moduliert RoACTEMRA® die Aktivierung von T- und B-Lymphozyten. Gleichzeitig werden Monozyten, dendritische Zellen und neutrophile Granulozyten inhibiert. Damit deckt sich das Wirkspektrum von MTX teilweise mit jenem von RoACTEMRA®.[4] Wenn auf eine Kombinationstherapie verzichtet werden muss, bietet sich daher eine Monotherapie mit RoACTEMRA® an.[5] 4) Witte T et al. Z Rheumatol. 2013 Apr;72(3):279-86. 5) Smolen JS et al. Ann Rheum Dis. 2013 Oct 25. doi: 10.1136/annrheumdis-2013-204573. Fachkurzinformation: RoActemra® 20 mg/ml Konzentrat zur Herstellung einer Infusionslösung. RoActemra® 162 mg Injektionslösung in einer Fertigspritze. Qualitative und quantitative Zusammensetzung: RoActemra® 20 mg/ml Konzentrat zur Herstellung einer Infusionslösung: Jeder ml des Konzentrats enthält 20 mg Tocilizumab. Jede Durchstechflasche enthält 80 mg Tocilizumab* in 4 ml (20 mg/ml). Jede Durchstechflasche enthält 200 mg Tocilizumab* in 10 ml (20 mg/ml). Jede Durchstechflasche enthält 400 mg Tocilizumab* in 20 ml (20 mg/ml). *humanisierter monoklonaler IgG1-Antikörper gegen den humanen Interleukin-6-(IL-6)-Rezeptor produziert mit rekombinanter DNA-Technologie in Ovarialzellen des chinesischen Hamsters. Sonstige Bestandteile mit bekannter Wirkung: Jede 80 mg Durchstechflasche enthält 0,10 mmol (2,21 mg) Natrium. Jede 200 mg Durchstechflasche enthält 0,20 mmol (4,43 mg) Natrium. Jede 400 mg Durchstechflasche enthält 0,39 mmol (8,85 mg) Natrium. RoActemra® 162 mg Injektionslösung in einer Fertigspritze: Jede Fertigspritze enthält 162 mg Tocilizumab in 0,9 ml. Tocilizumab ist ein rekombinanter, humanisierter, antihumaner monoklonaler Antikörper der Immunglobulin-Subklasse G1 (IgG1), der gegen lösliche und membrangebundene Interleukin-6-Rezeptoren gerichtet ist. Anwendungsgebiete: RoActemra® 20 mg/ml Konzentrat zur Herstellung einer Infusionslösung: RoActemra® ist, in Kombination mit Methotrexat (MTX), indiziert für: - die Behandlung der schweren, aktiven und progressiven rheumatoiden Arthritis (RA) bei Erwachsenen, die zuvor nicht mit Methotrexat behandelt worden sind. - die Behandlung erwachsener Patienten mit mäßiger bis schwerer aktiver rheumatoider Arthritis, die unzureichend auf eine vorangegangene Behandlung mit einem oder mehreren krankheitsmodifizierenden Antirheumatika (DMARDs) oder Tumornekrosefaktor (TNF)-Inhibitoren angesprochen oder diese nicht vertragen haben. RoActemra kann bei diesen Patienten als Monotherapie verabreicht werden, falls eine Methotrexat-Unverträglichkeit vorliegt oder eine Fortsetzung der Therapie mit Methotrexat unangemessen erscheint. RoActemra vermindert in Kombination mit Methotrexat das Fortschreiten der radiologisch nachweisbaren strukturellen Gelenkschädigungen und verbessert die körperliche Funktionsfähigkeit. RoActemra ist zur Behandlung von Patienten im Alter von 2 Jahren und älter mit aktiver systemischer juveniler idiopathischer Arthritis (sJIA) angezeigt, die nur unzureichend auf eine vorangegangene Behandlung mit nicht steroidalen Antiphlogistika (NSAs) und systemischen Corticosteroiden angesprochen haben. RoActemra kann (falls eine Methotrexat-Unverträglichkeit vorliegt oder eine Therapie mit Methotrexat unangemessen erscheint) als Monotherapie oder in Kombination mit Methotrexat verabreicht werden. RoActemra® ist in Kombination mit Methotrexat (MTX) zur Behandlung von Patienten im Alter von 2 Jahren und älter mit polyartikulärer juveniler idiopathischer Arthritis (pJIA; Rheumafaktor-positiv oder negativ und erweiterte Oligoarthritis) angezeigt, die nur unzureichend auf eine vorangegangene Behandlung mit MTX angesprochen haben. RoActemra kann als Monotherapie verabreicht werden, falls eine Methotrexat-Unverträglichkeit vorliegt oder eine Fortsetzung der Therapie mit Methotrexat unangemessen erscheint. RoActemra® 162 mg Injektionslösung in einer Fertigspritze: RoActemra® ist, in Kombination mit Methotrexat (MTX), für die Behandlung erwachsener Patienten mit mäßiger bis schwerer aktiver rheumatoider Arthritis (RA) angezeigt, die unzureichend auf eine vorangegangene Behandlung mit einem oder mehreren krankheitsmodifizierenden Antirheumatika (DMARDs) oder Tumornekrosefaktor (TNF)-Inhibitoren angesprochen oder diese nicht vertragen haben. RoActemra kann bei diesen Patienten als Monotherapie verabreicht werden, falls eine Methotrexat-Unverträglichkeit vorliegt oder eine Fortsetzung der Therapie mit Methotrexat unangemessen erscheint. RoActemra vermindert in Kombination mit Methotrexat das Fortschreiten der radiologisch nachweisbaren strukturellen Gelenkschädigungen und verbessert die körperliche Funktionsfähigkeit. Gegenanzeigen: - Überempfindlichkeit gegen den Wirkstoff oder einen der sonstigen Bestandteile. - Aktive, schwere Infektionen (siehe veröffentlichte Fachinformation Abschnitt 4.4 „Besondere Warnhinweise und Vorsichtsmaßnahmen für die Anwendung"). Liste der sonstigen Bestandteile: RoActemra® 20 mg/ml Konzentrat zur Herstellung einer Infusionslösung: Sucrose, Polysorbat 80, Dinatriumhydrogenphosphat 12 H2O, Natriumdihydrogenphosphat-Dihydrat, Wasser für Injektionszwecke. RoActemra® 162 mg Injektionslösung in einer Fertigspritze: L-Histidin, L-Histidinmonohydrochlorid-Monohydrat, L-Arginin, L-Argininhydrochlorid, L-Methionin, Polysorbat 80, Wasser für Injektionszwecke. Inhaber der Zulassung: Roche Registration Limited, 6 Falcon Way, Shire Park, Welwyn Garden City, AL7 1TW, Vereinigtes Königreich. Verschreibungspflicht/Apothekenpflicht: rezept- und apothekenpflichtig, wiederholte Abgabe verboten. Pharmakotherapeutische Gruppe: Immunsuppressiva, Interleukin-Inhibitoren, ATC-Code: L04AC07. Besondere Warnhinweise und Vorsichtsmaßnahmen für die Anwendung, Wechselwirkungen mit anderen Arzneimitteln

Fachkurzinformation zu Inserat auf Seite 89 und Artikel auf Seite 90

Cartexan® 400mg Hartkapseln. Qualitative und Quantitative Zusammensetzung: Jede Kapsel enthält 400 mg Chondroitinsulfat-Natrium. Vollständige Auflistung der sonstigen Bestandteile siehe unter Abschnitt 6.1. Anwendungsgebiete: Zur symptomatischen Behandlung von Osteoarthritis des Knie- oder Hüftgelenks. Gegenanzeigen: Catrexan darf nicht an Patienten mit bekannter oder vermuteter Überempfindlichkeit gegen Chondroitinsulfat oder einen der sonstigen Bestandteile des Arzneimittels verabreicht werden. Fertilität, Schwangerschaft und Stillzeit: Es liegen keine Erfahrungen zur Anwendung von Chondroitzinsuöfat während der Schwangerschaft vor. Das Arzneimittel soll daher weder in der Schwangerschaft noch ind er Stillzeit eingenommen werden. Rezeptpflicht/Apothekenpflicht: rezeptpflichtig, apothekenpflichtig. Inhaber der Zulassung: Bioiberica S.A. Ctra. Nacional II, Km.680,6, 08389 Pallafolls Barcelona, Spanien. Weitere Angaben zu Warnhinweisen und Vorsichtsmaßnahmen für die Anwendung, Wechselwirkungen mit anderen Arzneimitteln und sonstige Wechselwirkungen sind der veröffentlichten Fachinformation zu entnehmen. REFERENZEN: 1) Mosaic Study, presented at the EULAR Congress 2016 in London; 2) Michel B, et al. Chondroitins 4 and 6 sulfate in osteoarthritis of the knee. A randomized, controlled trial. Arthritis Rheum 2005; 52(3):779-786.; 3) Möller I, et al. Effectiveness of chondroitin suphate in patients with concomitant knee osteoarthritis and psoriasis: a randomized, double-blind, placebo-controlled study.Osteoarthritis Cartilage 2010, 18 (Suppl 1):32-40.; 4) Jordan K.M, et al. EULAR Recommendations 2003: an evidence based approach to the management of knee osteoarthritis: Report of a task force of the standing committee for international clinical studies including therapeutic trials (ESCISIT). Ann Rheum Dis 2003; 62:111145-1155.; 5) Bruyère O et al. An algorithm recommendation for the management of knee osteoarthritis in Europe and internationally: a report from a task force of the European Society for Clinical and Economic Aspects of Osteoporosis and Osteoarthritis (ESCEO).Semin Arthritis Rheum. 2014 Dec;44(3):253-63.

Fachkurzinformation zu Inserat auf Seite 93

Enbrel 10 mg Pulver und Lösungsmittel zur Herstellung einer Injektionslösung zur Anwendung bei Kindern und Jugendlichen, Enbrel 25 mg Pulver und Lösungsmittel zur Herstellung einer Injektionslösung, Enbrel 25 mg Injektionslösung in Fertigspritze, Enbrel 50 mg Injektionslösung in Fertigspritze, Enbrel 50 mg Injektionslösung im Fertigpen. Qualitative und quantitative Zusammensetzung: Enbrel 10 mg Pulver und Lösungsmittel zur Herstellung einer Injektionslösung zur Anwendung bei Kindern und Jugendlichen: Eine Durchstechflasche enthält 10 mg Etanercept. Die gebrauchsfertige Lösung enthält 10 mg Etanercept pro ml. Enbrel 25 mg Pulver und Lösungsmittel zur Herstellung einer Injektionslösung: Eine Durchstechflasche enthält 25 mg Etanercept. Enbrel 25 mg/50 mg Injektionslösung in Fertigspritze: Jede Fertigspritze enthält 25 mg/50 mg Etanercept. Enbrel 50 mg Injektionslösung im Fertigpen: Jeder Fertigpen enthält 50 mg Etanercept. Etanercept ist ein humanes Tumornekrosefaktor-Rezeptor-p75-Fc-Fusionsprotein, das durch rekombinante DNA-Technologie über Genexpression aus der Eierstockzelllinie des Chinesischen Hamsters (CHO) gewonnen wird. Etanercept ist ein Dimer eines chimären Proteins, das durch Verschmelzung der extrazellulären Ligandenbindungsdomäne des humanen Tumornekrosefaktor-Rezeptor-2 (TNFR2/p75) mit der Fc-Domäne des humanen IgG1 gentechnisch hergestellt wird. Diese Fc-Komponente enthält die Scharnier-, CH2- und CH3-Regionen, nicht aber die CH1-Region des IgG1. Etanercept besteht aus 934 Aminosäuren und hat ein Molekulargewicht von ca. 150 Kilodalton. Die spezifische Aktivität von Etanercept beträgt 1,7 x 106 Einheiten/mg. Liste der sonstigen Bestandteile: Enbrel 10 mg Pulver und Lösungsmittel zur Herstellung einer Injektionslösung zur Anwendung bei Kindern und Jugendlichen, Enbrel 25 mg Pulver und Lösungsmittel zur Herstellung einer Injektionslösung: Pulver: Mannitol (E 421), Sucrose und Trometamol. Lösungsmittel: Wasser für Injektionszwecke. Enbrel 25 mg/50 mg Injektionslösung in Fertigspritze, Enbrel 50 mg Injektionslösung im Fertigpen: Sucrose, Natriumchlorid, Argininhydrochlorid, Natriumdihydrogenphosphat-Dihydrat, Natriummonohydrogenphosphat-Dihydrat, Wasser für Injektionszwecke. Anwendungsgebiete: Enbrel 10 mg Pulver und Lösungsmittel zur Herstellung einer Injektionslösung zur Anwendung bei Kindern und Jugendlichen: Juvenile idiopathische Arthritis: Behandlung der Polyarthritis (Rheumafaktor-positiv oder -negativ) und der erweiterten (extended) Oligoarthritis bei Kindern und Jugendlichen ab dem Alter von 2 Jahren, die unzureichend auf eine Methotrexat-Behandlung angesprochen haben oder eine Methotrexat-Behandlung nicht vertragen. Behandlung der Psoriasis-Arthritis (Arthritis psoriatica) bei Jugendlichen ab dem Alter von 12 Jahren, die unzureichend auf eine Methotrexat-Behandlung angesprochen haben oder eine Methotrexat-Behandlung nicht vertragen. Behandlung der Enthesitis-assoziierten Arthritis bei Jugendlichen ab dem Alter von 12 Jahren, die unzureichend auf eine konventionelle Therapie angesprochen haben oder eine konventionelle Therapie nicht vertragen. Enbrel wurde nicht bei Kindern unter 2 Jahren untersucht. Plaque-Psoriasis bei Kindern und Jugendlichen: Behandlung der chronischen schweren Plaque-Psoriasis bei Kindern und Jugendlichen ab dem Alter von 6 Jahren, die unzureichend auf eine andere systemische Therapie oder Lichttherapie angesprochen haben oder sie nicht vertragen. Enbrel 25 mg/50 mg Pulver und Lösungsmittel zur Herstellung einer Injektionslösung, Enbrel 50 mg Injektionslösung im Fertigpen: Rheumatoide Arthritis: Enbrel ist in Kombination mit Methotrexat zur Behandlung der mittelschweren bis schweren aktiven rheumatoiden Arthritis bei Erwachsenen indiziert, wenn das Ansprechen auf Basistherapeutika, einschließlich Methotrexat (sofern nicht kontraindiziert), unzureichend ist. Enbrel kann im Falle einer Unverträglichkeit gegenüber Methotrexat oder wenn eine Fortsetzung der Behandlung mit Methotrexat nicht möglich ist, als Monotherapie angewendet werden. Enbrel ist ebenfalls indiziert zur Behandlung der schweren, aktiven und progressiven rheumatoiden Arthritis bei Erwachsenen, die zuvor nicht mit Methotrexat behandelt worden sind. Enbrel reduziert als Monotherapie oder in Kombination mit Methotrexat das Fortschreiten der radiologisch nachweisbaren strukturellen Gelenkschädigungen und verbessert die körperliche Funktionsfähigkeit. Juvenile idiopathische Arthritis: Behandlung der Polyarthritis (Rheumafaktor-positiv oder -negativ) und der erweiterten (extended) Oligoarthritis bei Kindern und Jugendlichen ab dem Alter von 2 Jahren, die unzureichend auf eine Methotrexat-Behandlung angesprochen haben oder eine Methotrexat-Behandlung nicht vertragen. Behandlung der Psoriasis-Arthritis (Arthritis psoriatica) bei Jugendlichen ab dem Alter von 12 Jahren, die unzureichend auf eine Methotrexat-Behandlung angesprochen haben oder eine Methotrexat-Behandlung nicht vertragen. Behandlung der Enthesitis-assoziierten Arthritis bei Jugendlichen ab dem Alter von 12 Jahren, die unzureichend auf eine konventionelle Therapie angesprochen haben oder eine konventionelle Therapie nicht vertragen. Enbrel wurde nicht bei Kindern unter 2 Jahren untersucht. Psoriasis-Arthritis (Arthritis psoriatica): Behandlung der aktiven und progressiven Psoriasis-Arthritis bei Erwachsenen, wenn das Ansprechen auf eine vorhergehende Basistherapie unzureichend ist. Enbrel verbessert die körperliche Funktionsfähigkeit bei Patienten mit Psoriasis-Arthritis und reduziert das Fortschreiten der radiologisch nachweisbaren strukturellen Schädigungen der peripheren Gelenke bei Patienten mit polyartikulären symmetrischen Subtypen der Erkrankung. Axiale Spondyloarthritis, Morbus Bechterew (ankylosierende Spondylitis [AS]): Behandlung des schweren aktiven Morbus Bechterew bei Erwachsenen, die unzureichend auf eine konventionelle Behandlung angesprochen haben. Nicht-röntgenologische axiale Spondyloarthritis: Behandlung Erwachsener mit schwerer nicht-röntgenologischer axialer Spondyloarthritis, mit objektiven, durch erhöhtes C-reaktives Protein (CRP) und/ oder Magnetresonanztomographie (MRT) nachgewiesenen Anzeichen einer Entzündung, die unzureichend auf eine Behandlung mit nichtsteroidalen Antirheumatika (NSARs) angesprochen haben. Plaque-Psoriasis: Behandlung Erwachsener mit mittelschwerer bis schwerer Plaque-Psoriasis, die auf eine andere systemische Therapie wie Ciclosporin, Methotrexat oder Psoralen und UVA-Licht (PUVA) nicht angesprochen haben oder bei denen eine Kontraindikation oder Unverträglichkeit einer solchen Therapie vorliegt (siehe Abschnitt 5.1 der Fachinformation). Plaque-Psoriasis bei Kindern und Jugendlichen: Behandlung der chronischen schweren Plaque-Psoriasis bei Kindern und Jugendlichen ab dem Alter von 6 Jahren, die unzureichend auf eine andere systemische Therapie oder Lichttherapie angesprochen haben oder sie nicht vertragen. Gegenanzeigen: Überempfindlichkeit gegen den Wirkstoff oder einen der in Abschnitt 6.1 der Fachinformation genannten sonstigen Bestandteile. Sepsis oder Risiko einer Sepsis. Eine Behandlung mit Enbrel sollte bei Patienten mit aktiven Infektionen, einschließlich chronischer oder lokalisierter Infektionen, nicht begonnen werden. Pharmakotherapeutische Gruppe: Immunsuppressiva, Tumornekrosefaktor-alpha (TNF-α)-Inhibitoren, ATC-Code: L04AB01. Inhaber der Zulassung: Pfizer Limited, Ramsgate Road, Sandwich, Kent CT13 9NJ, Vereinigtes Königreich. Stand der Information: 04/2016. Rezeptpflicht/Apothekenpflicht: Rezept- und apothekenpflichtig, wiederholte Abgabe verboten. Angaben zu besonderen Warnhinweisen und Vorsichtsmaßnahmen für die Anwendung, Wechselwirkungen mit anderen Arzneimitteln und sonstigen Wechselwirkungen, Fertilität, Schwangerschaft und Stillzeit und Nebenwirkungen entnehmen Sie bitte der veröffentlichten Fachinformation.

Aus Liebe zum Menschen. ÖSTERREICHISCHES ROTES KREUZ

L. Boso, Bludenz

Seltene Erkrankungen in der Rheumatologie

Menschen mit einer seltenen rheumatologischen Erkrankung haben häufig einen langen Leidensweg hinter sich, bis sie zu einer gesicherten Diagnose gelangen, da die meist zahlreichen und unspezifischen Symptome nur schwer zuzuordnen sind. Das Erscheinungsbild der seltenen Erkrankungen in der Rheumatologie ist oft vielfältig. Die Diagnostik ist meist komplex und die Therapie muss auf den Einzelfall abgestimmt werden.

KEYPOINTS

- *Eine gezielte und umfangreiche Anamnese stellt gerade bei ausgefallenen Symptomkonstellationen das wesentliche Basisinstrument dar, um die Diagnose einer seltenen rheumatologischen Erkrankung zu stellen.*
- *Die interdisziplinäre Zusammenarbeit mit verschiedenen Fachdisziplinen ist für die Diagnostik und das therapeutische Management meist essenziell.*
- *An die Möglichkeit zu denken, dass eine seltene Erkrankung aus dem rheumatologischen Formenkreis vorliegen könnte, ist der erste Schritt zur Diagnose, getreu dem Motto: „Man sieht nur, was man weiß." (Zitat: J. W. von Goethe)*

Für das Management der seltenen rheumatologischen Erkrankungen sind neben medizinischer Erfahrung auch eine optimale Struktur und ein eng geknüpftes interdisziplinäres Netz essenziell. Die Europäische Union definiert als seltene Erkrankung ein Krankheitsbild, das eine Prävalenz von 5/10.000 Einwohner nicht überschreitet. In der Rheumatologie gibt es Hunderte verschiedene Erkrankungen. Neben den bekannten Diagnosen einer chronischen Polyarthritis oder Psoriasisarthritis gibt es noch eine Vielzahl an sehr seltenen und kaum bekannten chronischen entzündlich-rheumatischen Erkrankungen. Während in der hausärztlichen Praxis die allermeisten seltenen Erkrankungen nur sporadisch vorkommen, stellt sich das in der täglichen rheumatologischen Praxis häufig ganz anders dar. Die seltenen rheumatologischen Erkrankungen umfassen ein weites Feld an angeborenen und erworbenen Erkrankungen. Die folgende Darstellung kann daher nur ein kurzer Überblick und eine punktuelle Auswahl einzelner Krankheitsbilder sein.

Seltene rheumatologische Krankheitsbilder

Doch, wie kann man nun eine seltene rheumatologische Erkrankung erkennen? Das Wichtigste ist, zunächst einmal an die Möglichkeit zu denken, dass eine solche Erkrankung vorliegt. Am einfachsten gelingt dies natürlich, wenn man solche Erkrankungen schon einmal gesehen hat. Einige dieser Erkrankungen haben sehr eindrucksvolle klinische Bilder, die sich in das Gedächtnis einprägen und somit einen hohen Wiedererkennungseffekt aufweisen. Als Beispiele wären hier die rezidivierende Polychondritis oder das SAPHO-Syndrom zu nennen.

Polychondritis

Bei der rezidivierenden Polychondritis handelt es sich um eine entzündlich-rheumatische Erkrankung mit Befall von Knorpel und Bindegewebe und – je nach Lokalisation – unterschiedlicher Organmanifestation. Eine pathognomonische Manifestation ist eine Chondritis an Ohr und Nasenknorpel. Der Verlauf ist meist chronisch rezidivierend und kann bei therapierefraktären Verläufen eine Destruktion der befallenen Areale zur Folge haben. Des Weiteren können auch innere Organe wie Nieren, Augen, Lunge oder auch die Gelenke betroffen sein. Die Ätiologie der Erkrankung ist unbekannt, eine autoimmune Genese erscheint aber wahrscheinlich, insbesondere aufgrund der gehäuften Assoziation mit anderen Autoimmunerkrankungen. Die Therapie besteht aus Steroiden und je nach Ausmaß und Schweregrad der Erkrankung aus verschiedenen Immunsuppressiva. In letzter Zeit wird aber immer wieder über den erfolgreichen Einsatz verschiedener Biologika berichtet.

SAPHO-Syndrom

Das SAPHO-Syndrom ist ebenfalls ein seltenes Krankheitsbild aus dem Bereich der chronischen entzündlich-rheumatischen Erkrankungen. SAPHO steht für Synovitis, Akne (häufig schwere Conglobata-Form), Pustulosis (der Hände und/oder Füße), Hyperostose (Sternoklavikulargelenk) und Osteitis (Spondylarthropathie, multifokale Osteomyelitis). Die Symptome können bei verschiedenen Patienten aber unterschiedlich stark ausgeprägt sein. Gerade deshalb ist die Diagnosestellung dieser meist sehr belastenden Erkrankung sehr schwierig. Eine interdisziplinäre Zusammenarbeit im diagnostischen und therapeutischen Management zwischen Rheumatologen, Dermatologen und Orthopäden würde vermutlich nicht nur eine frühere Diagnosestellung ermöglichen, sondern auch die Prognose deutlich verbessern. Therapeutisch werden neben NSAR, Steroiden und Antibiotika auch Immunsuppressiva, Bisphosphonate und Biologika aus der Gruppe der TNF-α-Blocker eingesetzt.

Takayasu-Arteriitis

Eine weitere wichtig zu erwähnende Erkrankung ist die Takayasu-Arteriitis. Sie zählt zu den granulomatösen Vaskulitiden der großen Gefäße und betrifft vorwiegend junge Frauen bis zum Alter von ca. 40 Jahren. Leitsymptom ist neben Allge-

meinerscheinungen wie Fieber, Müdigkeit, Arthralgien und Myalgien vor allem eine Claudicatiosymptomatik im Bereich der oberen Extremitäten. Typische Befunde sind verminderte Pulsstärke (bis zur Pulslosigkeit an den Arterien der oberen Extremitäten), RR-Differenz, gelegentlich eine Mitbeteiligung der Koronargefäße (Angina pectoris, Myokardinfarkt) oder Hals- und Gehirngefäße (Kopfschmerzen, Schwindel, Sehstörungen, Synkopen). Verschiedene bildgebende Verfahren (MR-Angiografie, Gefäßultraschall, PET-CT) können die Diagnose einer Takayasu-Arteriitis bestätigen. Laborchemisch sind keine typischen Autoantikörper detektierbar. Charakteristischerweise zeigen sich eine Leukozytose, Anämie, Thrombozytose und eine deutliche Beschleunigung der BSG. Therapeutisch werden Steroide und Immunsuppressiva (meist Methotrexat) eingesetzt.

Verschiedene Leitsymptome

Um seltene Erkrankungen systematisch zu detektieren, ist eine besonders umfangreiche und gezielte Anamnese notwendig. Seltene Erkrankungen in der Rheumatologie präsentieren sich nicht durch entzündliche Gelenksschmerzen oder die typische Morgensteifigkeit. Hier müssen Symptome wie z.B. Epistaxis, Raynaud-Syndrom, Fieberschübe, Hautveränderungen und vieles mehr erfragt werden. Beispielsweise muss bei Vorliegen eines Raynaud-Syndroms, einer Sklerodaktylie und Schluckstörungen an die Möglichkeit einer systemischen Sklerose gedacht werden. Bei Erythema nodosa, Dyspnoe, Fieber und Arthritis ist bei der Differenzialdiagnose an die akute Sarkoidose zu denken. Weiters können Durchfall, abdominelle Beschwerden, Fieber und episodischer Charakter der Arthritiden Hinweise auf die seltene Erkrankung eines Morbus Whipple sein. Rhinitis, Epistaxis, Otitis, Sinusitis kombiniert mit Purpura, Fieber, Myalgien und Arthritiden können Symptome einer Kleingefäßvaskulitis sein. Beim Auftreten von oralen und genitalen Aphten, Pyodermien, Keratitis, Konjunktivitis, Uveitis sowie Thrombophlebitiden sollte das mögliche Vorliegen eines Morbus Behçet nicht übersehen werden.

Zusammenfassung

Die meisten Patienten werden aufgrund von Gelenks- und Muskelschmerzen zum Rheumatologen geschickt. Wie die verschiedenen Beispiele aber deutlich zeigen, ist die teilweise detektivische Anamnese oft entscheidend für die rasche Diagnose einer seltenen rheumatologischen Erkrankung. Häufig ist auch eine interdisziplinäre Zusammenarbeit mit verschiedenen Fachdisziplinen notwendig, um eine exakte Diagnose zu stellen. ■

Autor: OA Dr. **Lothar Boso**
Bereichsleiter Rheumatologie, Abteilung für Innere Medizin, LKH Bludenz
E-Mail: doc.boso@vol.at

■21

Literatur

beim Verfasser

Vereinfachen Sie das Monitoring Ihrer Patienten



Pfizer

iMonitor
Enhanced engagement
for better disease management
CE

iMonitor: modernes Patienten-Monitoring für eine bessere Versorgung

- ist ein benutzerfreundliches, webbasiertes Tool, das kostenlos für alle Ihre Patienten mit rheumatoider Arthritis (RA), Psoriasis-Arthritis (PSA) oder ankylosierender Spondylitis (Morbus Bechterew, AS), verfügbar ist.
- unterstützt den Dialog zwischen Ihnen und Ihren Patienten zwischen den Arztbesuchen.
- Sie bleiben über den Status der Erkrankung durch Echtzeit Patientenangaben auch zwischen den Praxisterminen informiert.
- Für weitere Informationen oder die Möglichkeit Ihren Patienten iMonitor zur Verfügung zu stellen, wenden Sie sich bitte an Ihre Enbrel®-ProduktspezialistInnen.

Disclaimer: Die Daten in iMonitor werden direkt von Patienten über die Selbstbeurteilungsfragebögen (PRO) in den vom Arzt vorbestimmten Zeitintervallen erfasst. Die Informationen zu den Symptomen und zur Krankheitsaktivität in der Zeit zwischen den Besuchen können die Ärzte oder medizinische Assistenten mittels iMonitor nachverfolgen. Mit Hilfe von iMonitor können PRO Daten zuverlässig erfasst werden, welche die Beurteilung des allgemeinen Krankheitszustands und folgedessen die Therapieentscheidung erleichtern kann. Diese Daten sollten jedoch nicht isoliert betrachtet werden. Bei klinischen Entscheidungen sind alle relevanten Parameter unter Beurteilung des Nutzen/Risiko Profils der Therapie zu berücksichtigen.

© 2016 Pfizer Corporation Austria Gesellschaft m.b.H., Wien PP-ENB-AUT-0035/04.2016 www.pfizermed.at

Neue Möglichkeiten in der Psoriasis-Arthritis

Secukinumab hemmt Interleukin 17 als Schaltstelle der Immunpathologie

Mit neuen zielgerichteten Antikörpertherapien kann man bei der Psoriasis-Arthritis (PsA) bereits in der Erstlinientherapie ein Ergebnis erzielen, das vor wenigen Jahren kaum erreichbar schien, meinte Prof. Paul Emery, Leeds, auf dem EULAR-Kongress 2016. Die effektive Symptomkontrolle und Prävention struktureller Schäden sollen es den Betroffenen ermöglichen, sich ohne funktionelle Einschränkungen und Stigmatisierung wieder im Beruf und in ihrem sozialen Umfeld zu bewegen, so der Rheumatologe.

Das Wissen darüber, welche Signalkaskaden die Pathogenese der PsA und der Plaque-Psoriasis (PsO) beeinflussen, hat die Entwicklung zielgerichteter Therapien ermöglicht, wie z.B. von Antikörpern gegen das proinflammatorische Zytokin Interleukin 17 (IL 17) als eine zentrale Schaltstelle der Immunpathologie.[1] Mit der Zulassung von Secukinumab (Cosentyx®) zur primären systemischen Therapie der mittelschweren bis schweren PsA und PsO bei erwachsenen Patienten können die Betroffenen bereits früh von einer hochwirksamen Behandlung profitieren, meinte Prof. Kristian Reich, Hamburg.

Den Patienten funktionell und psychisch entlasten

Dies entspricht auch dem aus der Behandlung der rheumatoiden Arthritis (RA) übernommenen Konzept einer frühen und aggressiven Therapie der PsA, so Prof. Laure Gossec, Paris. Die TICOPA-Studie zeigt beispielhaft, dass die zielwertorientierte Therapie mit engmaschigem Monitoring („treat to target“ [T2T] und „tight control“) auch bei der PsA das Outcome verbessert.[2] Auf dem EULAR-Kongress 2016 zeigten neue Analysen, dass die Verbesserung der klinischen Endpunkte im PASDAS eng mit den patientenbezogenen Endpunkten („patient-related outcomes“, PROs) korreliert.[3]

Die Therapieziele orientieren sich am Beschwerdebild. Dabei sollte man das Gesamtspektrum der Erkrankung beachten, insbesondere die für die Patienten sehr belastenden Hautaffektionen, mahnte Gossec. Mit der CLEAR-Studie gibt es hierzu bei der PsO erstmals eine direkte Vergleichsstudie. Darin wurde Secukinumab mit dem IL-12/23-Inhibitor Ustekinumab verglichen. 76,2% der mit Secukinumab behandelten Patienten erreichten in Woche 52 ein PASI-90-Ansprechen, im Vergleich zu 60,6% in der Ustekinumab-Gruppe ($p<0{,}0001$). Der PASI 100 wurde unter Secukinumab mit 45,9% der Patienten signifikant häufiger erreicht als unter Ustekinumab (35,8%; $p=0{,}0103$).[4]

Secukinumab hemmt strukturelle Gelenkschäden

Zu den „unmet needs“ bei der PsA gehört die Hemmung struktureller Gelenkschäden und extraartikulärer Manifestationen, so Prof. Peter Nash, Maroochydore/Queensland. In der Studie FUTURE 2 wurde mit Secukinumab 300mg eine Response nach 52 Wochen bei 69,6% (Daktylitis) bzw. 53,6% (Enthesitis) der Patienten erreicht. In der Studie FUTURE 1 (n=606) erfolgte die Reduktion der radiologischen Progression unabhängig von einer Vortherapie mit einem TNF-α-Inhibitor.[5] In Woche 24 war die Veränderung im mTSS („modified total sharp score“) gegenüber Baseline unter Secukinumab 150mg signifikant geringer (+0,13) als in der Placebogruppe (0,57; $p<0{,}05$). Vergleichbare Ergebnisse fanden sich im Erosion Score ($p<0{,}05$ vs. Placebo).[6] 84,3% der mit Secukinumab 150mg behandelten Patienten blieben auch nach 2 Jahren ohne radiologische Progression (mTSS-Veränderung ≤0,05).[7] ■

Bericht: Dr. Alexander Kretzschmar

●21

Quelle:

„IL-17A inhibition: a new frontier in the management of psoriatic arthritis“, Satellitensymposium der Novartis AG, Basel, im Rahmen der Jahrestagung der European League Against Rheumatism (EULAR), 8. Juni 2016, London

Literatur:

1 Ritchlin CT, Krueger JG: Curr Opin Rheumatol 2016; 28(3): 204-210 **2** Coates L et al: BMC Musculoskeletal Disorders 2013; 14: 101 **3** Coates L et al: EULAR 2016; Abstract THU0419 **4** Blauvelt A et al: AAD 2016, Abstracts for the Late-Breaking Research Forums (oral presentation by D Thaçi on 5 Mar 2016) **5** McInnes IB et al: Lancet 2015; 386: 1137-1146 (supplementary appendix) **6** Van der Heijde D et al: Arthritis Rheumatol 2016 Mar 25. doi: 10.1002/art.39685. [Epub ahead of print] **7** Mease P et al: ACR 2015. Oral Presentation; Abstract 2148

Entgeltliche Einschaltung
Mit freundlicher Unterstützung durch Novartis Pharma GmbH
Fachkurzinformation siehe Seite 80 | AT1608513285

Secukinumab in der Therapie der Spondylitis ankylosans

Die Progression klinisch und strukturell hemmen

Die Pathogenese der Spondylitis ankylosans (SpA) wird von einer „Hyperinflammation" geprägt, die durch ein spezifisches Set proinflammatorischer Zytokine mit Interleukin 17 (IL-17) als einer zentralen Schaltstelle moduliert wird, so Prof. Dominique Baeten, Amsterdam. Mit dem vollständig humanen monoklonalen Anti-IL-17A-Antikörper Secukinumab (Cosentyx®) kann jetzt dieses Ziel bei Patienten mit SpA adressiert werden. Die auf dem EULAR-Kongress 2016 vorgestellten Daten belegen nicht nur eine klinische Wirksamkeit bis zu 104 Wochen. Erstmals scheint auch eine Hemmung struktureller Wirbelsäulenschäden möglich.

Bei SpA korreliert die radiologische Progression von Gelenkschäden eng mit der Krankheitsaktivität. Eine Auswertung der deutschen Spondyloarthritis-Inception-Kohorte zeigt eine klare Korrelation zwischen der Höhe des mSASSS und des ASDAS und dem Nachweis von Syndesmophyten als Zeichen unerwünschter spinaler Gelenkveränderungen (ASDAS: adjustierte Odds-Ratio [OR] = 2,45; 95% CI: 1,26–4,77).[1] Die EULAR-Empfehlungen sehen daher eine zielwertorientierte Therapie („treat to target", T2T) zur Bewahrung des Funktionsstatus und die Reduktion der Krankheitsaktivität – idealerweise bis zur Remission – vor, so Prof. Atul Deodhar, Portland.[2]

Anhaltend klinisch wirksam

Prof. Helena Marzo-Ortega, Leeds, sieht in Secukinumab eine wichtige Ergänzung des Therapiearsenals. Am MEASURE-Studienprogramm nahmen 590 Patienten mit unzureichender Response oder Unverträglichkeiten unter NSAR und TNF-α-Inhibitoren teil. In beiden Phase-III-Studien erreichten unter 150mg Secukinumab signifikant mehr Patienten nach 16 Wochen eine ASAS-20-Response als unter Placebo: 60,8 vs. 28,7%; p<0,0001 (MEASURE 1) bzw. 61,1 vs. 28,4%; p<0,001 (MEASURE 2). Eine ASAS-40-Response erreichten 41,6 vs. 13,1%; p<0,0001 (MEASURE 1) bzw. 36,1 vs. 10,8%; p<0,001 (MEASURE 2).[3]

Die 2-Jahres-Daten der MEASURE-2-Studie belegen eine wachsende Wirksamkeit von Secukinumab im Zeitverlauf. In Woche 104 erreichten 71,5% der Patienten eine ASAS-20-Response, 47,5% der Patienten eine ASAS-40-Response. TNF-α-Inhibitor-naive Patienten erreichten nach zwei Jahren mit einer ASAS-20-Response-Rate von 80,0% und einer ASAS-40-Response-Rate von 60,0% ein noch besseres Ergebnis.[4] Das Sicherheitsprofil von Secukinumab entsprach den im Phase-III-Studienprogramm gemachten Erfahrungen.

Nur sehr geringe Knochenneubildung

Prof. Xenofon Baraliakos, Herne, plädierte für ein regelmäßiges MRT-Monitoring gerade in der frühen Behandlungsphase, weil es eine bessere Prognoseabschätzung erlaubt. Das Risiko einer radiologischen Progression steigt signifikant nach der Bildung der ersten Syndesmophyten. Mit einer frühen Reduktion der inflammatorischen Krankheitsaktivität wird nicht nur direkt das Risiko der Syndesmophytenbildung verringert, sondern auch in der Folge die fokale postinflammatorische Fetteinlagerung in das Knochengewebe („fatty lesions").

Die für die TNF-α-Inhibitoren vorliegenden Daten zeigen keine Verringerung der radiologischen Progression der SpA.[5–7] Im Gegensatz dazu zeigen die 2-Jahres-Daten von MEASURE 1 für Secukinumab eine nur sehr geringe Progression der radiologisch nachweisbaren Wirbelsäulenveränderungen (n=168). Die durchschnittliche Veränderung im mSASSS betrug lediglich 0,3 in der Secukinumab-Gesamtgruppe. Das gibt für Prof. Jürgen Braun, Herne, Anlass zu der Hoffnung, dass die IL-17A-Inhibition auch Auswirkungen auf die strukturelle Progression der SpA an der Wirbelsäule hat.[8] ■

Bericht: Dr. **Alexander Kretzschmar**

●21

Quelle:

„IL-17A inhibition: advances in the treatment of ankylosing spondylitis", Satellitensymposium der Novartis AG, Basel, im Rahmen der Jahrestagung der European League Against Rheumatism (EULAR), 10. Juni 2016, London

Literatur:

1 Poddubny D et al: Ann Rheum Dis 2016 Apr 28. pii: annrheumdis-2016-209209. doi: 10.1136/annrheumdis-2016-209209. [Epub ahead of print] **2** Smolen JS et al: Ann Rheum Dis 2014; 73: 6-16 **3** Baeten D et al: N Engl J Med 2015; 373(26): 2534-48 **4** Marzo-Ortega H et al: EULAR 2016; Poster SAT0396 **5** van der Heijde D et al: Arthritis Rheum 2008; 58: 1324-31 **6** van der Heijde D et al: Arthritis Rheum 2008; 58: 3063-70 **7** van der Heijde D et al: Arthritis Res Ther 2009; 11: R127 **8** Braun J: EULAR 2016; Oral Presentation OP0001

Entgeltliche Einschaltung
Mit freundlicher Unterstützung durch Novartis Pharma GmbH
Fachkurzinformation siehe Seite 80 | AT1608513285

EULAR 2016

Treffpunkt für Europas Rheumatologen

Auf ihrer Jahrestagung 2016 in London stellte die European League Against Rheumatism eine rekordverdächtige Zahl neuer Therapieempfehlungen vor. Hier gab es gerade in den kleineren rheumatischen Fächern erheblichen Nachholbedarf. Bei den großen Rheumaentitäten halten jetzt die Biosimilars Einzug, und mit den „small molecules“ bewerben sich jetzt auch in Europa zwei Kandidaten für die orale Therapie der rheumatoiden Arthritis. Hinsichtlich der Biomarker herrscht dagegen Enttäuschung.

Mit der steigenden Zahl wirksamer Therapieoptionen ist der Arzt nach Ansicht von Prof. Ronald van Vollenhoven, Stockholm, immer stärker auf Biomarker zur Auswahl der Medikation und Therapiesteuerung angewiesen. Ein möglicher Kandidat ist beispielsweise das Zytokin Survivin. Erhöhte Serumspiegel weisen auf ein schlechtes Ansprechen auf eine Basistherapie mit Methotrexat (MTX) hin.[1] Ein alternativer Ansatz sind Assays mit mehreren Biomarkern zur Erhöhung der prädiktiven Aussagekraft. In der SWEFOT-Studie zeigten 21% der RA-Patienten mit hohen Werten in einem Assay aus 12 Biomarkern bei Baseline in der Folge eine radiologisch nachweisbare Progression der Gelenkschäden im Gegensatz zu den Patienten mit niedrigen Biomarker-Scores, von denen bei keinem eine Progression auftrat.[2, 3] Jedoch äußerte sich Univ.-Prof. Josef Smolen, Wien, kritisch: Trotz großer Anstrengungen in der Biomarkerforschung bewertete er die Ergebnisse als enttäuschend. Sie hätten bisher keine höhere prädiktive Aussagekraft erbracht als die bisher bekannten Prädiktoren C-reaktives Protein, Autoantikörper sowie die klinische Krankheitsaktivität. Damit sieht er das Ziel einer individuellen Therapiesteuerung über Aussagen auf Gruppenbasis noch nicht erreicht.

„Small molecules“ auf dem Vormarsch

Wie bereits auf dem ACR 2015 wurden in London zahlreiche Studien zu neuen „small molecules“, vor allem aus der Gruppe der Inhibitoren der Januskinase (JAK), vorgestellt. Die Ablehnung von Tofacitinib zur Therapie der rheumatoiden Arthritis (RA) durch die europäische Zulassungsbehörde EMA 2013 wurde vor allem mit

Sicherheitsrisiken aufgrund erhöhter Inzidenzen von Infektionen und Lymphomen begründet. Neue Langzeitdaten aus kontrollierten klinischen Studien sowie aus der Routineversorgung bis zu einer Dauer von sieben Jahren zeigen nun Tofacitinib als klinisch und radiologisch wirksam sowie auch als sicher – ohne Hinweise auf die seinerzeit beanstandeten Sicherheitssignale.[4–6] Inzwischen gibt auch zwei positive Phase-III-Studien zur Therapie mit Tofacitinib 5 und 10mg/bid bei Patienten mit aktiver PsA. Für die SpA liegen positive Daten aus Phase-II-Studien vor.[7]

Die Phase-III-Studie RA-BEACON weist darauf hin, dass Baricitinib eine wichtige neue Therapieoption auch bei therapierefraktären Patienten (Vortherapie mit cs DMARDs sowie Versagen oder Unverträglichkeit von TNF-α-Inhibitoren) sein kann. Den primären ACR20-Endpunkt in Woche 12 erreichten gegenüber Placebo 55 vs. 27% (p<0,001); bei einem vorher verabreichten TNF-α-Inhibitor waren es 64%. In Woche 12 und 24 zeigten unter 4mg Baricitinib 28 bzw. 29% der Patienten ein ACR50-Ansprechen (p<0,01 bzw. p<0,001 vs. Placebo). Ein ACR70-Ansprechen nach 3 und 6 Monaten erreichten 11 bzw. 17% unter 4mg Baricitinib (p<0,01 bzw. p<0,001 vs. Placebo).[8, 9] In der Phase-III-Studie RA-BEAM schnitt der Baricitinib-Arm nach 12 Wochen signifikant besser auf der WPAI-RA-Skala („Work Productivity and Activity Impairment - Rheumatoid Arthritis“) ab als die Patienten unter Adalimumab 40mg oder Placebo.[10]

Eine Analyse der Sicherheitsdaten aller bisher im klinischen Baricitinib-Studienprogramm behandelten Patienten (n=3.464; 4.214,2 Patientenjahre) zeigt ein konsistentes Profil über alle Studien und Patientengruppen hinweg. In randomisierten, kontrollierten Studien traten unter Baricitinib im Vergleich zu Placebo oder aktiven Komparatoren keine vermehrten Studienabbrüche, Malignome oder ernste Infektionen auf. Im Vergleich zu Placebo wurden häufiger Infektionen mit Herpes zoster beobachtet. Opportunistische Infektionen oder Anzeichen für vermehrte Sicherheitssignale mit zunehmender Therapiedauer gab es nicht.[11]

2017 gleich zwei Neuzulassungen?

Für Tofacitinib wurde inzwischen erneut die EU-Zulassung beantragt, auch für Baricitinib wurde das Zulassungsdossier bei der EMA eingereicht. Bei positivem Votum könnten 2017 in Europa damit erstmals gleich zwei „small molecules“ zur Verfügung stehen.

Erst in der Phase II/III der klinischen Entwicklung sind die beiden selektiven JAK1-Inhibitoren Filgotinib (GLPG0634)

Aufgrund des einzigartigen Wirkmechanismus der IL-6R Inhibition führt RoACTEMRA® sowohl RA-PatientInnen, die auf eine MTX-freie Biologikatherapie wechseln müssen, als auch jene, die auf eine Kombitherapie mit MTX eingestellt sind, in hohem Prozentsatz in Remission.[2,3]
Und das ganz flexibel IV oder SC.[3] Ganz nach den Bedürfnissen Ihrer RA-PatientInnen.

RoACTEMRA®
tocilizumab

ACA-25/06.15 Fachkurzinformation siehe Seite 80

1) Gabay C et al. Lancet. 2013 May 4;381(9877):1541-50. 2) Dougados M et al. Ann Rheum Dis. 2013 Jan;72(1):43-50. 3) RoACTEMRA® (aktuell gültige Fachinformation)

und ABT-494. In der placebokontrollierten Phase-IIb-Studie DARWIN 1 wurde Filgotinib in mehreren Dosierungen (50, 100 oder 200mg/qd sowie 25, 50 und 100mg/bid) plus MTX untersucht. Dabei wurden in allen Verum-Armen nach 12 Wochen gegenüber Placebo signifikant bessere ACR20-, ACR50- und ACR70-Responses erzielt.[12] In der Phase-IIb-Studie DARWIN 2 ging unter Filgotinib 200mg/d plus MTX nach 24 Wochen gegenüber Placebo die Krankheitslast im HAQ-DI signifikant zurück. Darüber hinaus trat eine signifikante Besserung in wichtigen patientenassoziierten Endpunkten wie Schmerzen, physische Funktion, Fatigue und Lebensqualität ein.[13]

ABT-494 wird gegenwärtig in einem umfangreichen Studienprogramm bei unterschiedlichen RA-Patientenpopulationen untersucht, mit und ohne MTX bei Patienten nach Versagen bzw. Intoleranz von MTX und anderen konventionellen DMARDs (csDMARDs) bzw. TNF-α-Inhibitoren sowie als Monotherapie bei MTX-naiven Patienten. Weitere placebokontrollierte Studien laufen bei Patienten mit M. Crohn.

Bislang haben sich in der klinischen Entwicklung nur JAK1- oder JAK1/2-Inhibitoren etabliert. Mit dem nach Angaben der Entwicklungsfirma ersten selektiven JAK3-Inhibitor will man andere Muster inflammatorischer Zytokine adressieren. Bislang befindet sich die Substanz noch in der tierexperimentellen Entwicklung.[14]

Biosimilars: cave Antikörper!

Nach Infliximab ist in der EU seit 2016 jetzt auch Etanercept als Biosimilar zugelassen. Für Diskussionsstoff sorgte eine Studie mit 250 Patienten mit RA oder SpA, die zuerst mit dem Infliximab-Original behandelt wurden, worauf 126 Patienten (50,4%) Anti-Infliximab-Antikörper entwickelten. Nach der Umstellung auf ein Infliximab-Biosimilar (CT-P13) entwickelten alle Antikörper-positiven Patienten auch Anti-Infliximab-Antikörper gegen das Biosimilar. Die EULAR reagierte darauf mit der Empfehlung, Patienten mit Antikörpern gegen das Infliximab-Original nicht auf Infliximab-Biosimilars umzustellen.[15]

In London wurden darüber hinaus zahlreiche Studien zu Rituximab- und Adalimumab-Biosimilars vorgestellt. Praktische Erfahrungen aus der Routineversorgung fehlen jedoch noch.

In Dänemark sollen gemäß den 2015 erschienenen Leitlinien alle Patienten mit entzündlichen Rheumaerkrankungen, die mit dem Original-Infliximab behandelt werden, auf ein Biosimilar (Remsima) umgestellt werden. In der Registerstudie DANBIO wurden die Verläufe von 647 Patienten mit RA (n=300), PsA (n=96), SpA (n=219) und anderen Erkrankungen (n=32) über drei Monate vor und nach der medizinisch nicht indizierten Umstellung ausgewertet. Die Patienten waren ≥4 Jahre auf das Original-Infliximab eingestellt. Die Krankheitsaktivität blieb laut den Autoren „größtenteils“ unverändert, insgesamt 10% der Gesamtgruppe entwickelten einen Flare. Insgesamt 45 Patienten brachen die Behandlung mit dem Biosimilar vorzeitig ab: ungenügende Wirksamkeit (n=20), Tumorerkrankung (n=3), Remission (n=3), allergische Reaktionen (n=3), Infektionen (n=2), Hautexantheme (n=2), unspezifische Gründe (n=13).[16]

Leitlinien, Leitlinien, Leitlinien ...

Bei großen Erkrankungen des rheumatologischen Formenkreises wie der RA hat man sich inzwischen an regelmäßige Updates im 1- bis 2-Jahres-Rhythmus gewöhnt. In London wurden darüber hinaus auch viele längst überfällige Aktualisierungen wie zur Therapie des Morbus Behçet (letzte Version: 2008), der Gicht (2006)[17] oder der Fibromyalgie (2005) vorgestellt. Gleichzeitig wurde der neue Anti-IL17A-Antikörper Secukinumab in die Empfehlungen zur Therapie der aktiven PsA und SpA aufgenommen.

Die Inzidenz der Gicht steigt in den Industrieländern seit Jahren an. Die in der Literatur angegebenen Prävalenzen von 2,5% in Europa und 3,9% in den USA sind längst überholt, so Prof. Lennart Jacobsson, Göteborg. Die neuen EULAR-Empfehlungen zur Therapie der Gicht unterscheiden sich in einigen Aspekten von den Leitlinien des American College of Rheumatology (ACR) aus dem Jahr 2012.[18] Die ACR empfiehlt – ebenso wie die neue S2e-Leitlinie zur fachärztlichen Versorgung der Gichtarthritis der deutschen Rheumatologen[19] – bei symptomatischer Hyperurikämie als Mittel der ersten Wahl eine harnsäuresenkende Therapie mit einem Xanthinoxidaseinhibitor wie Febuxostat oder Allopurinol sowie eine begleitende antiinflammatorische Prophylaxe. Der Harnsäurewert sollte in beiden Leitlinien auf einen Zielwert von unter 6mg/dl gesenkt werden. Im Gegensatz dazu empfiehlt die EULAR als Mittel der ersten Wahl nur Allopurinol. Febuxostat ist erst nach Allopurinol-Versagen indiziert. Diese Unterscheidung wurde nach Auskunft der EULAR-Leitlinienautoren nicht aufgrund von Wirkunterschieden getroffen, sondern aus Gründen der Therapiekosten, der Effektivität beider Medikamente bei voller Dosis sowie unterschiedlicher Zulassungen in der EU.[17]

Die neuen EULAR-Empfehlungen zur Therapie der Fibromyalgie fokussieren zunächst auf nicht medikamentöse Ansätze: Verbesserung der Lebensqualität mit aeroben Übungen und Krafttraining. Für Akupunktur, Hydrotherapie und meditative Bewegungsübungen sieht die EULAR-Taskforce nur eine geringe Evidenz. Auf der nächsten Stufe folgen differenzierte medikamentöse Interventionen je nach Symptomlage (Depressivität, Ängstlichkeit, Schmerzen). Psychotherapeutisch besteht für die kognitive Verhaltenstherapie die höchste Evidenz.[20] ■

Bericht: Dr. **Alexander Kretzschmar**

■21

Quelle:

Jahrestagung der European League Against Rheumatism (EULAR), 8.–11. Juni 2016, London

Literatur:

1 Levitsky A et al: BMC Med 2015; 13: 247 **2** Hambardzumyan K et al: Ann Rheum Dis 2015; 74(6): 1102-9 **3** van Vollenhoven R et al: EULAR 2016, Abstract SP0129 **4** Strand V et al: EULAR 2016, Abstract THU0165 **5** Castañeda O et al: EULAR 2016, Abstract AB0396 **6** Bergrath E et al: EULAR 2016, Abstract SAT0165 **7** van der Heijde et al: EULAR 2016, Abstract OP0002 **8** Satellitensymposium „Evolution or revolution in RA clinical practice? Ask the experts“ (Veranstalter: Medscape Education, unterstützt von Eli Lilly, Indianapolis), EULAR 2016, 9. Juni 2016 **9** Genovese M et al: N Engl J Med 2016; 374: 1243-52 **10** Keystone E et al: EULAR 2016, Abstract THU0609 **11** Smolen J et al: EULAR 2016, Abstract THU0166 **12** Westhovens R et al: EULAR 2016, Abstract OP0224 **13** Genovese M et al: EULAR 2016, Abstract THU0167 **14** Telliez JB et al: EULAR 2016, Abstract OP0155 **15** Ruiz-Argüello B et al: EULAR 2016, Abstract OP0015 **16** Glintborg B et al: EULAR 2016, Abstract OP0225 **17** Richette P et al: Ann Rheum Dis 2016; published online July 25 **18** Khanna D et al: Arthritis Care Res (Hoboken) 2012; 64(10): 1447-61 **19** Deutsche Gesellschaft für Rheumatologie e.V. (DGRh) AWMF-Registriernummer 060-005. http://www.awmf.org/leitlinien/detail/ll/060-005.html **20** Williams DA: EULAR 2016, Abstract SP0052

Cartexan®

Chondroitinsulfat-Natrium

BASISTHERAPIE DER ARTHROSE

- VERZÖGERUNG DER KRANKHEITSPROGRESSION[1]
- VERBESSERUNG DER GELENKSFUNKTION[1]
- SYMPTOMVERBESSERUNG[2,3]

zugelassenes Arzneimittel

in internationalen Richtlinien empfohlen[4,5]

- ESCEO
- EULAR

Fachkurzinformation siehe Seite 80

REFERENZEN
1-5 siehe aktuell gültige Fachkurzinformation

TRB CHEMEDICA

MOSAIC-Studie zeigt symptomatische und strukturmodifizierende Wirkung

Erfolgreiches Osteoarthrosemanagement mit Chondroitinsulfat

Die primäre, konservative Osteoarthrosetherapie ist vor allem auf eine Schmerzreduktion und Funktionsverbesserung ausgerichtet. Progressionshemmende Behandlungsansätze fehlen bislang. Die auf dem EULAR-Kongress 2016 vorgestellten Daten der MOSAIC-Studie zeigen unter einer kontinuierlichen Behandlung mit Chondroitinsulfat (Cartexan®) 1.200mg/d bei Patienten mit Knie-Osteoarthrose eine Schmerzlinderung und Verbesserung der Gelenkbeweglichkeit, vergleichbar mit Celecoxib 200mg/d. Darüber hinaus zeigte nur Chondroitinsulfat eine strukturmodifizierende Wirkung mit einer Stabilisierung des Gelenkknorpels und Verzögerung der Progression.

Im Mittelpunkt der Behandlung der Osteoarthrose stehen zunächst die Beseitigung von Risikofaktoren sowie physikalische Therapien und der Einsatz von Analgetika, vorzugsweise systemische oder topische nichtsteroidale Antirheumatika (NSAR), Coxibe sowie intraartikuläre oder systemische Kortikosteroide. Neben akut wirksamen Arzneimitteln gibt es in der medikamentösen Therapie eine heterogene Gruppe von Medikamenten, deren Wirkung verzögert eintritt, dafür aber einen längerfristigen Effekt aufweisen soll.[1] Für diese Medikamente wurde der Begriff der „symptomatic slow-acting drugs for OA" (SYSADOA) bzw. „disease modifying osteoarthritis drugs" (DMOAD) geprägt. Die Wirkungsweisen der einzelnen Substanzen reichen von einer Entzündungshemmung und Blockade der Schmerzrezeptoren bis zur möglichen Beeinflussung der viskoelastischen Eigenschaften des Knorpelgewebes.

Hinsichtlich der Verzögerung der Krankheitsprogression und deren Konsequenzen wird der therapeutische Stellenwert der SYSADOA/DMOAD nach Ansicht von Prof. Dr. Jean-Pierre Pelletier, Montreal, unterschätzt. Zu diesem bislang wenig erfolgreich beforschten Teil des Therapiemanagements stellte der kanadische Rheumatologe auf dem EULAR-Kongress 2016 neue Daten zur Beeinflussung struktureller Veränderungen in der Gelenkarchitektur bei Patienten mit Osteoarthrose vor. In der multizentrischen, randomisierten, doppelblinden, kontrollierten MOSAIC-Studie (NCT01354145) wurde die Frage untersucht, inwieweit eine Behandlung mit Chondroitinsulfat (Cartexan®) oder Celecoxib die durch die Osteoarthrose zunehmend beeinträchtigte Funktion des Kniegelenks stabilisieren könnte.[2]

MOSAIC-Studie mit harten MRT-Endpunkten

Eingeschlossen wurden insgesamt 194 Patienten (58,8% Frauen, Durchschnittsalter 61,3 Jahre, BMI durchschnittlich 31,2) mit Kniegelenksarthrose. Patienten mit einem hohen Risiko für kardiovaskuläre Ereignisse und gastrointestinale Unverträglichkeiten waren von der Studie ausge-

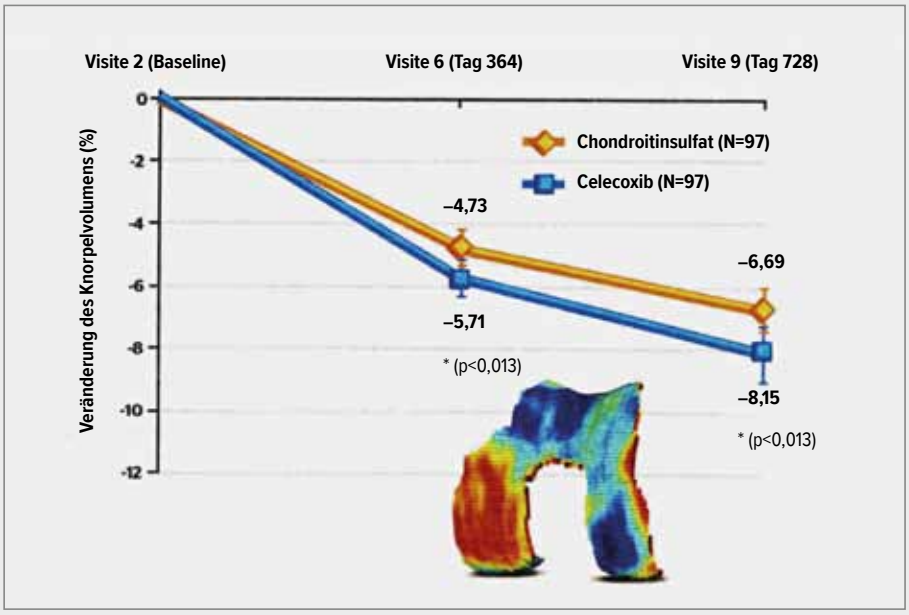

Abb. 1: Verlust des Knorpelvolumens im medialen tibiofemoralen Kompartiment des Kniegelenks unter Chondroitinsulfat und Celecoxib (MOSAIC-Studie)[2]

schlossen. Der primäre Studienendpunkt war der mittels quantitativer MRT gemessene Rückgang des Knorpelvolumens im lateralen Gelenkkompartiment (Femurkondylus und Tibiaplateau) nach einer Therapie mit Chondroitinsulfat (Cartexan®) 1.200mg/d und Celecoxib 200mg/d über 24 Monate. Celecoxib wurde als aktiver Komparator gewählt, weil es als Goldstandard in der Therapie der Osteoarthrose gilt, erklärte Pelletier. Bei Bedarf konnten die Teilnehmer Paracetamol bis zu 3g/d als Rescue-Medikation erhalten.

Eine MRT-Kontrollaufnahme wurde jeweils bei Baseline, nach einem Jahr sowie zum Studienende gemacht. Als sekundäre MRT-Endpunkte wurden der Knorpelverlust und Knochenmarksläsionen im gesamten Kniegelenk und seinen Subregionen sowie der Schweregrad der Synoviitis verglichen. Als sekundäre klinische Endpunkte wurden Schmerzintensität, Gelenksteifigkeit und -funktion (gemessen mithilfe des WOMAC-Score), die Schmerzen beim Gehen (gemessen mittels VAS), Gelenkschwellungen und -ergüsse, der Gebrauch zusätzlicher Schmerzmittel (Paracetamol) sowie Daten zur Sicherheit und Verträglichkeit erhoben. Die subjektive Lebensqualität der Patienten wurde mithilfe des SF-36-Fragebogens abgefragt.

Gelenkschützende Wirkung

Die Auswertung nach 24-monatiger Therapie ergab eine raschere Progression der Kniegelenksarthrose in der Celecoxib-Gruppe. Im Vergleich dazu war der Verlust an Knorpelvolumen bei den Patienten, die Chondroitinsulfat (Cartexan®) einnahmen, statistisch signifikant niedrigerer als unter Celecoxib ($p<0{,}013$; Abb. 1). Bei den sekundären klinischen Endpunkten erwiesen sich beide Systemtherapien über den gesamten Studienverlauf als vergleichbar wirksam und erzielten eine klinisch relevante Reduktion der Symptome um rund 50%.[2] „Die MOSAIC-Studie bestätigt damit, dass beide Arzneimittel zur Behandlung von Arthrosesymptomen geeignet sind, wobei nur Chondroitinsulfat den zusätzlichen Vorteil einer gelenkschützenden Wirkung und darüber hinaus ein besseres Sicherheitsprofil aufweist“, so Pelletier abschließend.

Fazit für die Praxis

Die Progression von Gelenkveränderungen im Rahmen einer Osteoarthrose gehört bis heute zu den „unmet needs“ bei der therapeutischen Versorgung dieser Patienten. In der MOSAIC-Studie wurde anhand von harten MRT-Endpunkten gezeigt, dass Chondroitinsulfat nicht nur eine symptomatische Wirkung hat, sondern auch strukturmodifizierend wirksam ist. Chondroitinsulfat stellt damit eine empfehlenswerte Therapieoption zur Behandlung der Osteoarthrose dar. Die in dieser Studie benutzte Chondroitinsulfatzubereitung erfüllt hohe Qualitätskriterien hinsichtlich ihrer standardisierten Qualität – Absorption, Bioverfügbarkeit und Bioäquivalenz. Auswahl der Ausgangsprodukte, Chondroitingehalt und Chargenreinheit unterliegen strengen Bestimmungen. Dies gilt nicht für rezeptfrei erhältliche Chondroitinsulfatpräparate. ■

Bericht: Dr. **Alexander Kretzschmar**

Der Vertrieb von Cartexan® in Österreich erfolgt durch TRB CHEMEDICA. Informationen zum Produkt erhalten Sie unter der Tel.-Nr. 02236/660600 DW11.

●0421

Quelle:

„New facts on osteoarthritis treatment: building the mosaic“, Satellitensymposium der Fa. Bioiberica im Rahmen der Jahrestagung des European League Against Rheumatism (EULAR), London, 9. Juni 2016

Langfristig gut verträglich

Ein bisher zu wenig beachteter Vorteil der SYSADOA/DMOAD ist für Prof. Philip Conaghan, Leeds, ihre gute Verträglichkeit. Conaghan verwies dazu auf die seit Langem bekannten Sicherheits- und Verträglichkeitsrisiken der als Standardanalgetika eingesetzten NSAR und Coxibe, insbesondere bei längerer Anwendung. Auch die potenziell lebertoxische Wirkung hoher Paracetamoldosen wird meist vergessen. Dagegen kann Chondroitinsulfat bei Patienten mit kardiovaskulären Vorerkrankungen gegeben werden, ohne das Risiko für kardiovaskuläre Ereignisse zu erhöhen. Dies belegt eine rezente Auswertung einer spanischen Hausarzt-Registerstudie (Hazard-Ratio [HR]: 0,68; 95% CI: 0,40–0,99).[3] Chondroitinsulfat wird von der ESCEO (European Society for Clinical and Economic Aspects of Osteoporosis and Osteoarthritis) in ihren Praxisleitlinien zur Therapie der Osteoarthrose empfohlen.[4]

Literatur:

1 Steinmeyer J, Konttinen YT: Advanced drug delivery reviews 2006; 58(2): 168-211 **2** Pelletier JP et al: ACR/AHRP 2015; Abstract 950 **3** de Abajao F et al: Pharmacoepidemiol Drug Saf 2014; 23: 1128-1138 **4** Bruyère O et al: Semin Arthritis Rheum 2014; 44(3): 253-263

Entgeltliche Einschaltung
Mit freundlicher Unterstützung durch TRB Chemedica
Fachkurzinformation siehe Seite 80

EULAR 2016

Wissenschaft ist Beharren und Fortschritt zugleich

Beharren und Fortschritt sind keine Gegensätze, zusammen bilden sie das Wesen der Wissenschaft. Die Präsentationen und Sitzungen des europäischen Rheumakongresses EULAR 2016 in London waren von diesem Prinzip geprägt.

Zum Beispiel rheumatoide Arthritis (RA): Die aktualisierten Guidelines, von Prof. J. S. Smolen (Wien) vorgestellt, brachten eine deutliche Empfehlung für die frühe systemische Glukokortikoidgabe mit möglichst raschem Ausschleichen und nennen auch eine mögliche zukünftige Erweiterung des medikamentösen Armamentariums der zweiten Phase durch JAK-Inhibitoren.* Was die frühe Diagnose betrifft, werden weiterhin die Klassifikationskriterien aus 2010 empfohlen.[1] Aber bedeutet früh auch rechtzeitig? P. Emery (Leeds, UK) forderte in seinem EULAR-Vortrag dazu auf, schon im Frühstadium der undifferenzierten Arthritis die Möglichkeiten zu Diagnose und Behandlung zu ergreifen. Zu Beginn des Prozesses, so Prof. Emery, wäre das Immunsystem noch relativ stabil. Doch würde sich unbehandelt im weiteren Verlauf eine TNF-α-dominierte Phase entwickeln, womit das sogenannte „window of opportunity" nicht mehr lange offen stünde. E. Mysler (Buenos Aires, Argentinien) verwies in diesem Zusammenhang auf die von P. Emery publizierten Daten einer Post-hoc-Auswertung der COMET-Studie. Bei Patienten, die innerhalb der ersten 4 Monate nach Diagnosestellung mit Etanercept und Methotrexat behandelt worden waren, erreichten fast 70% den Zustand der (DAS28-) Remission. Bei späterem Therapiebeginn waren dies nur noch ungefähr 48%.[2]

Ist die Therapie erfolgreich etabliert, tauchen weitere Fragen auf, um deren Beantwortung es in vielen Arbeiten ging. Nur wenige Beispiele seien hier angeführt: A. Deodhar (Oregon, US) untersuchte bei 210 Patienten mit aktiver RA die Auswirkung der Behandlung mit Etanercept (50mg wöchentlich) auf die Parameter der Risikomarker des Kohlenhydrat- und Lipidstoffwechsels. Im Vergleich zu Placebo fand er keinerlei negativen Effekt, bei Diabetikern kam es sogar zum Absinken der Glukose- und Insulinspiegel.[3] C. Ancuta und sein Team (Iasi, Rumänien) untersuchten in einer prospektiven, observativen Studie das Ausmaß der Immunogenität verschiedener Biologika und deren Auswirkung auf den Therapieerfolg. Im Gegensatz zu Adalimumab oder Infliximab konnten sie keine gegen Etanercept gerichteten Antikörper nachweisen.[4]

Dass Ausschleichen oder Reduktion der Biologika bei einem Teil der stabilen Patienten möglich ist, wurde schon mehrmals untersucht, wenngleich wir immer noch auf der Suche nach prädiktiven Parametern sind. Aber wie ist es mit den Patienten, bei denen die Krankheitsaktivität nach Absetzen wieder voll ausbricht? C. Gabay (Genf, Schweiz), der beim EULAR die klinischen Aspekte der RA behandelte, verwies auf die rezent von R. F. van Vollenhoven publizierten Studiendaten zu diesem Thema. Im Rahmen der Studie, bei der bei Patienten mit stabiler niedriger Krankheitsaktivität unter 50mg Etanercept wöchentlich das Biologikum entweder abgesetzt oder in halber Dosis verabreicht wurde, kam es in unterschiedlichem Ausmaß zur Reaktivierung der Erkrankung, zum Flare. Nach neuerlicher Behandlung mit der Ausgangstherapie erreichten 91% der davon betroffenen Patienten rasch wieder den Zustand der niedrigen Krankheitsaktivität oder der Remission.[5]

Noch viele Faktoren wären zu besprechen, die Krankheit und Behandlung beeinflussen können. Oft aber sind es scheinbare Banalitäten, die über Erfolg oder Misserfolg entscheiden. Starre Schemata und eingeschränkte Verfügbarkeit führen nicht selten zum Absetzen der modifizierenden Therapie. S. M. Vicik et al präsentierten die Ergebnisse umfassender Stabilitätstests, aus denen hervorgeht, dass Etanercept in allen Darreichungsformen über einen Zeitraum von 4 Wochen auch bei 25°C (Raumtemperatur) aufbewahrt werden kann. Damit konnte die Flexibilität der Anwendung deutlich erhöht und die Therapie den Anforderungen des modernen Lebensstils angepasst werden.[6]

Nur an wenigen Stationen konnten wir unseren EULAR-Streifzug anhalten. Der Gedanke aber, dass weltweit so viele Menschen mit Kreativität, Intelligenz und Idealismus daran arbeiten, unser Wissen und den Fortschritt der Medizin zu bereichern, ist atemberaubend und beruhigend zugleich. Wir können uns schon auf die neuen Daten beim EULAR 2017 freuen. ■

Autor: Dr. **Karl Fenzl**
Karl-Landsteiner-Institut für Autoimmunerkrankungen und Rheumatologie, SMZ Süd

●21

* JAK-Inhibitoren sind bei der EMA zur Behandlung von rheumatoider Arthritis eingereicht. Derzeit sind JAK-Inhibitoren in der EU nicht zugelassen.

Literatur:

1 Aletaha D et al: Ann Rheum Dis 2010; 69: 1580-1588 **2** Emery P et al: Ann Rheum Dis 2012; 71 (6): 989-992 **3** Deodhar A et al: EULAR 2016: THU0122 **4** Ancuta C et al: EULAR 2016: THU0129 **5** van Vollenhoven RF et al: Ann Rheum Dis 2016; 75: 52-58 **6** Vicik SM, Daffy J et al: EULAR 2016: AB0330

Entgeltliche Einschaltung
Mit freundlicher Unterstützung durch die Pfizer Corporation Austria GmbH, Wien
PP-ENB-AUT-0092/07.2016

ENBREL® ist mehr als Etanercept

Rheumatoide Arthritis[1]

Juvenile Idiopathische Arthritis (ab 2 Jahren)[1]

Morbus Bechterew[1]

Nicht-röntgenologische axiale Spondyloarthritis[1]

Psoriasis-Arthritis[1]

Plaque Psoriasis (ab 6 Jahren)[1]

Klinische Erfahrung seit über **20** Jahren[2]

Flexibilität durch Halbwertszeit von ca. 3 Tagen[1]

Ungekühlte Lagerung bis zu **4 Wochen** bei Raumtemperatur möglich[1]

Keine neutralisierenden Antikörper nachgewiesen[1]

Enbrel® etanercept

Fachkurzinformation siehe Seite 81

www.pfizermed.at

REFERENZEN

1 ENBREL® in der aktuell gültigen Fachinformation
2 Pfizer Data on file

PP-ENB-AUT-0002/01.2016

Pfizer Corporation Austria Ges.m.b.H., Wien

T-Zellen im Burnout

Patienten mit Rheuma infizieren sich häufiger mit Viren und Bakterien und erkranken schwerer als Menschen ohne Rheuma. Über die Ursachen konnten Ärzte bisher nur Vermutungen anstellen. Wissenschaftler am TWINCORE, Zentrum für Experimentelle und Klinische Infektionsforschung, haben nun in einer klinischen Kooperation mit der Medizinischen Hochschule Hannover (MHH) das Rätsel gelöst.

„Die Einnahme von Immunsuppressiva kann nicht der einzige Auslöser für die erhöhte Infektanfälligkeit von Rheumapatienten sein", sagt Dr. Theresa Frenz, Institut für Experimentelle Infektionsforschung des TWINCORE in Hannover. „Denn auch Rheumapatienten, die nur Schmerzmittel einnehmen, leiden häufiger unter schweren Infekten." Die Wissenschaftlerin und ihre Kolleginnen Dr. Elena Grabski und Dr. Daniela Buschjäger arbeiten eng mit der Klinik für Immunologie und Rheumatologie der MHH zusammen. Gemeinsam mit Prof. Dr. Torsten Witte haben sie Patienten der MHH mit zwei unterschiedlichen Rheumaerkrankungen für ihre Forschung gewinnen können: 30 Patienten mit rheumatoider Arthritis und 30 Patienten mit Spondyloarthritis. „Beide Rheumaformen befallen das Skelett, jedoch unterschiedliche Bereiche, und auch die Krankheitsverläufe sind unterschiedlich – die erhöhte Infektanfälligkeit der Patienten ist jedoch vergleichbar", so Witte.

Eine zentrale Rolle im Immungeschehen spielen die CD4+-T-Helferzellen. Sie helfen bei der Infektionsabwehr, indem sie die zuständigen B-Zellen zur Produktion von Antikörpern anregen und andere T-Zellen unterstützen. Gleichzeitig können diese Helferzellen Mitverursacher der rheumatisch-entzündlichen Erkrankungen sein.

Aus dem Blut der Studienteilnehmer haben die Forscher die T-Helferzellen isoliert. Auf der Oberfläche dieser Zellen gibt es unterschiedliche Bereiche: Der Hauptrezeptor bindet normalerweise Teile von Krankheitserregern. Daneben gibt es noch Rezeptoren, die die Funktion der T-Helferzellen mitsteuern: Aktivierende Rezeptoren sorgen dafür, dass die T-Helferzellen sich teilen, Botenstoffe ausschütten und

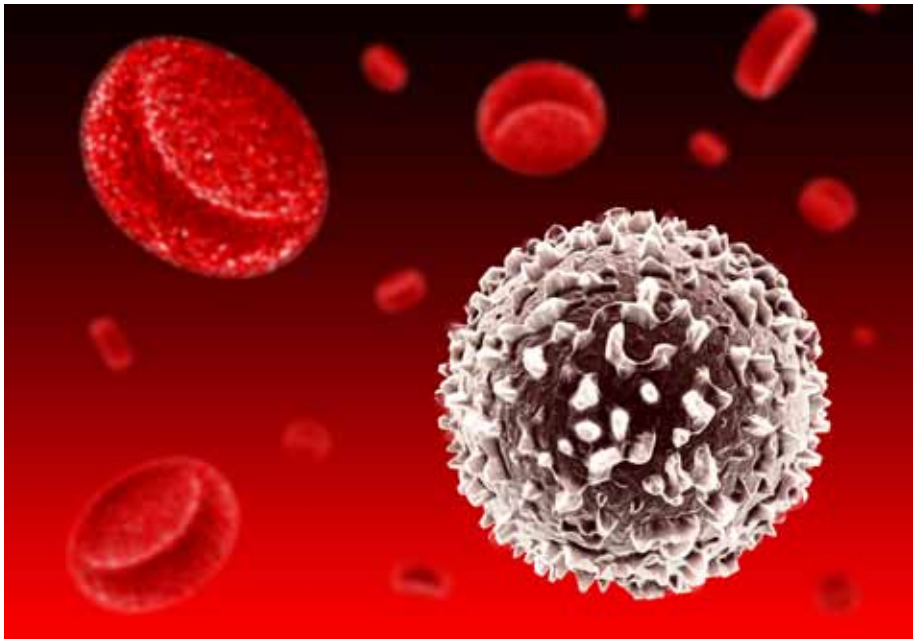

© iStockphoto

„Die Zellen befinden sich in einem unklaren Zustand, gefangen zwischen Teilung und Tod."

T. Frenz, Hannover

das restliche Immunsystem wachrütteln. Inhibierende Rezeptoren fahren dann später – wenn die Infektion überstanden ist – das aggressive Abwehrprogramm zurück und lassen die Zellen absterben.

„Bei den Rheumapatienten ist diese klare Trennung in Aktivierung und Inhibition aufgehoben. Die Zellen befinden sich in einem unklaren Zustand, gefangen zwischen Teilung und Tod, und können nur unzureichend für eine Abwehrreaktion gegen Krankheitserreger aktiviert werden. Aber sie können immer noch Schaden anrichten", erklärt Frenz. In diesem Zwischenzustand können sie noch einen Botenstoff ausschütten, den Tumornekrosefaktor, der die Rheumasymptome auslöst. „Die Immunzellen sind schlicht erschöpft – wie bei einer chronischen Virusinfektion – und können schlechter auf angreifende Erreger reagieren als bei gesunden Menschen."

Die gute Nachricht: Unter den unterschiedlichen Rheumamedikamenten, die auf dem Markt sind, ist eines, Abatacept, in der Lage, die Zellerschöpfung zu lindern – es bringt sozusagen die erschöpften T-Helferzellen wieder in ihr inneres Gleichgewicht zwischen Aktivierung und Inhibition. „Diesen Effekt werden wir in kommenden Studien weiter untersuchen", sagt Prof. Dr. Ulrich Kalinke, Leiter des Instituts für Experimentelle Infektionsforschung. *(red)* ■

Quelle:
Twincore

VERÄNDERN SIE
DEN DESTRUKTIVEN VERLAUF
DER FRÜHEN, SCHNELL FORTSCHREITENDEN RA

ORENCIA 250 mg Pulver für ein Konzentrat zur Herstellung einer Infusionslösung. ORENCIA 125 mg Injektionslösung in einer Fertigspritze. Pharmakotherapeutische Gruppe: Selektive Immunsuppressiva, ATC-Code: L04AA24. QUALITATIVE UND QUANTITATIVE ZUSAMMENSETZUNG: Pulver für ein Konzentrat zur Herstellung einer Infusionslösung: Jede Durchstechflasche enthält 250 mg Abatacept. Nach Rekonstitution enthält jeder ml 25 mg Abatacept. Injektionslösung: Jede Fertigspritze enthält in einem ml 125 mg Abatacept. Abatacept ist ein Fusionsprotein, das mittels rekombinanter DNA-Technologie aus Ovarialzellen des Chinesischen Hamsters gewonnen wird. Sonstiger Bestandteil mit bekannter Wirkung: Pulver für ein Konzentrat zur Herstellung einer Infusionslösung: 0,375 mmol (8,625 mg) Natrium je Durchstechflasche; Liste der sonstigen Bestandteile: Pulver für ein Konzentrat zur Herstellung einer Infusionslösung: Maltose, Natriumdihydrogenphosphat 1 H2O, Natriumchlorid; Injektionslösung: Sucrose, Poloxamer, Natriumdihydrogenphosphat x 1 H2O, Dinatriumhydrogenphosphat, Wasser für Injektionszwecke. ANWENDUNGSGEBIETE: Rheumatoide Arthritis: ORENCIA ist in Kombination mit Methotrexat (MTX) indiziert zur Behandlung der mäßigen bis schweren aktiven Rheumatoiden Arthritis bei Erwachsenen, die unzureichend auf eine vorangegangene Behandlung mit einem oder mehreren krankheitsmodifizierenden Antirheumatika (DMARDs), einschließlich Methotrexat oder eines Tumornekrosefaktor (TNF)-alpha-Inhibitors ansprachen. Abatacept reduziert in Kombination mit Methotrexat die Progression der Gelenkschädigung und verbessert die körperliche Funktionsfähigkeit. Pulver für ein Konzentrat zur Herstellung einer Infusionslösung: Polyartikuläre juvenile idiopathische Arthritis: ORENCIA ist in Kombination mit Methotrexat indiziert zur Behandlung der mäßigen bis schweren aktiven polyartikulären juvenilen idiopathischen Arthritis (JIA) bei pädiatrischen Patienten ab 6 Jahren und älter, wenn das Ansprechen auf andere DMARDs einschließlich mindestens eines TNF-Inhibitors nicht ausreichend ist. GEGENANZEIGEN: Überempfindlichkeit gegen den Wirkstoff oder einen der sonstigen Bestandteile. Schwere und unkontrollierte Infektionen wie Sepsis und opportunistische Infektionen. INHABER DER ZULASSUNG: Bristol Myers Squibb Pharma EEIG, Uxbridge Business Park, Sanderson Road, Uxbridge UB8 1DH, Vereinigtes Königreich. Kontakt in Österreich: Bristol-Myers Squibb GesmbH, Wien, Tel. +43 1 60143 -0. VERSCHREIBUNGSPFLICHT/APOTHEKENPFLICHT: NR, apothekenpflichtig. STAND: 12/2015; Weitere Angaben, insbesondere zu Warnhinweisen und Vorsichtsmaßnahmen für die Anwendung, Wechselwirkungen mit anderen Mitteln oder sonstige Wechselwirkungen, Schwangerschaft und Stillzeit sowie Nebenwirkungen sind der veröffentlichten Fachinformation zu entnehmen.

427AT16PR01664-01, 02/2016

Bristol-Myers Squibb

Alpe-Adria rheumatology 2016

Internationales Treffen am See

In Pörtschach am Wörthersee versammelten sich im Mai Rheumatologen aus Österreich, Italien, Slowenien und Griechenland auf dem Alpe-Adria-Kongress. Ein Themenschwerpunkt waren die neuen medikamentösen Therapieoptionen bei rheumatischen Erkrankungen.

Organschäden bei frühem Lupus

Aus Griechenland kam Prof. Dr. George Bertsias, Department of Rheumatology, University of Crete, Heraklion, um auf die Notwendigkeit der frühen Diagnose bei systemischem Lupus erythematodes (SLE) hinzuweisen. Diese sei zwar eine Herausforderung, aber sehr wichtig, um Komplikationen zu vermeiden. Zu irreversiblen Organschäden kann es nämlich schon in einem frühen Stadium von Lupus kommen: Bei 15–20% aller SLE-Patienten treten sie in den ersten zwei Jahren nach der Diagnose auf. Nach 5 bis 10 Jahren ist schon jeder zweite Patient betroffen. Bertsias empfiehlt daher, bei Lupuspatienten die Krankheitsaktivität streng zu überwachen, Flares zu verhindern und Komorbiditäten (Nephritis, Zytopenie, Arteriosklerose etc.) rasch zu identifizieren und zu behandeln.

Besondere Aufmerksamkeit sollte auch den sogenannten „lupus-like patients“ gelten, so Bertsias: „Es gibt Patienten, die nicht alle Kriterien für eine gesicherte Diagnose erfüllen, die aber trotzdem leiden und Behandlung brauchen.“ Wenn Organe von der Erkrankung betroffen sind, sei ein früher Therapiebeginn mit einer hochpotenten immunsuppressiven Behandlung für die Langzeitprognose essenziell. Hoffnungen ruhen auf den Biologika: „Wir erwarten dringend Daten zum Einsatz von Biologika in einem frühen Krankheitsstadium und dessen Auswirkungen auf Krankheitsverlauf und Prognose bei systemischem Lupus erythematodes“, sagt Bertsias.

IL-17-Hemmung effektiv bei PsA und AS

Dr. Klara Dai, University Medical Centre Maribor, berichtete die Ergebnisse der MEASURE- und FUTURE-Studien. Diese Phase-III-Studien untersuchten Wirksamkeit und Sicherheit des IL-17-Hemmers Secukinumab bei Psoriasisarthritis (PsA) bzw. ankylosierender Spondylitis (AS) und haben gezeigt, so Dai, dass es bereits nach 2 bis 3 Wochen zu einer signifikanten Reduktion der Symptome bei PsA und AS kam und diese Wirkung über 2 Jahre aufrechterhalten werden konnte.[1–3] „Secukinumab hat sich sowohl bei TNF-Blockernaiven als auch bei Patienten, die auf TNF-Blocker nicht angesprochen haben, als effektiv erwiesen und wurde gut vertragen“, so Dai. „Bei PsA-Patienten konnte die radiologische Progression signifikant aufgehalten werden.“ Einen weiteren Vorteil sieht Dai in der geringen Immunogenität dieses Medikamentes: Nur 0,2% der Patienten in FUTURE I und II entwickelten Antikörper gegen Secukinumab. Ein Wirkungsverlust wurde nicht beobachtet.

Andere Studien haben sich mit dem Einsatz von Secukinumab in anderen Indikationen befasst – interessanterweise mit sehr unterschiedlichen Ergebnissen: „Bei Psoriasis ist Secukinumab hochwirksam, bei Morbus Crohn dagegen ineffektiv, es hat sogar zu einer leichten Verschlechterung bei den Patienten geführt. Ein möglicher Benefit wurde bei multipler Sklerose gesehen, bei nicht infektiöser Uveitis scheint der IL-17-Hemmer wiederum eher ineffektiv zu sein“, berichtet Dai.

Die neuen Kleinen[4]

Groß im Gespräch sind derzeit die neuen „small molecules“. Prof. Dr. Hans-Peter Brezinschek, Klinische Abteilung für Rheumatologie und Immunologie, Medizinische Universität Graz, fasste den aktuellen Stand zusammen. Es handelt sich um Medikamente, die intrazellulär in den Januskinase(JAK)-Pathway eingreifen und damit eine rasche und signifikante Verbesserung der ACR-Ansprechraten bewirken. „Die bisherigen Daten zeigen, dass die gute Wirkung schon mit niedrigen Dosierungen erreicht werden kann“, so Brezinschek.

Tofacitinib war der erste JAK-Inhibitor, der für die Behandlung der rheumatoiden Arthritis zugelassen wurde. Es wirkt spezifisch für JAK1 und JAK3 und nur gering auf JAK2. „Mittlerweile sind Langzeitdaten von bis zu 7 Jahren verfügbar, die eine konstante Effektivität belegen“, berichtet Brezinschek.

Baricitinib hemmt JAK1 und JAK2. Weitere JAK-Inhibitoren (Peficitinib, Decernotinib, Filgotinib und ABT-949) befinden sich in Phase-II-Studienprogrammen. Brezinschek glaubt, dass die Verfügbarkeit dieser oral einzunehmenden neuen Rheumamedikamente die Behandlung von Rheumapatienten revolutionieren wird. Potenzielle Nebenwirkungen müssten natürlich weiterhin genau beobachtet werden. Der Vorteil der oralen Verabreichung wird jedoch nicht von allen als solcher gesehen: Prof. Dr. Iztok Holc aus Maribor bemerkte, dass – gemäß einer kleineren klinischen Studie und seiner persönlichen Erfahrung – die Adhärenz bei oraler Therapie weitaus geringer sei als bei Biologika. ■

Bericht: Mag. **Christine Lindengrün**

■21

Quelle:

Alpe-Adria rheumatology, 20.–21. Mai 2016, Pörtschach

Literatur:

1 Sieper J et al: ACR/ARHP Annual Meeting, Boston, MA, USA, 2014. Poster presentation number 536 **2** Mease PJ et al: N Engl J Med 2015; 373: 1329-39 **3** McInnes IB et al: Lancet 2015; 386 (9999): 1137-46 **4** Yamaoka K: Curr Opin Chem Biol 2016; 32: 29-33

Mit Benlysta® die Krankheitsaktivität zielgerichtet senken und den SLE langfristig beruhigen.[1,2]

Auswahl klinisch relevanter Sicherheitsinformationen zu Benlysta®

- Kontraindikationen: Überempfindlichkeit gegen Wirkstoff oder sonstige Bestandteile.

  Warnhinweise: Überempfindlichkeits- und Infusionsreaktionen, die schwer und tödlich sein können, die selten auch verzögert einsetzen. Nicht empfohlen u.a. bei schwerem aktiven ZNS-Lupus, schwerer aktiver Lupusnephritis, gleichzeitige Anwendung mit einer auf die B-Zellen gerichteten Therapie oder mit Cyclophosphamid. Progressive multifokale Leukenzephalopathie (PML) wurde unter der Behandlung des SLE mit Benlysta berichtet. Ärzte sollten besonders wachsam sein für Symptome, die auf eine PML hinweisen, von Patienten jedoch möglicherweise nicht bemerkt werden (z. B. kognitive, neurologische oder psychiatrische Symptome oder Anzeichen).
- Nebenwirkungen: u. a. bakterielle und virale Infektionen, Übelkeit, Diarrhoe, Fieber, Infusionsreaktion oder allergische Reaktion, Leukopenie.

Für eine vollständige Auflistung der Kontraindikationen, Warnhinweise und Nebenwirkungen siehe die Fachinformation.

Fachkurzinformation

▼Dieses Arzneimittel unterliegt einer zusätzlichen Überwachung. Dies ermöglicht eine schnelle Identifizierung neuer Erkenntnisse über die Sicherheit. Angehörige von Gesundheitsberufen sind aufgefordert, jeden Verdachtsfall einer Nebenwirkung zu melden. Hinweise zur Meldung von Nebenwirkungen, siehe Abschnitt 4.8 der Fachinformation.

BEZEICHNUNG DES ARZNEIMITTELS

Benlysta 120 mg Pulver zur Herstellung eines Infusionslösungskonzentrats.
Benlysta 400 mg Pulver zur Herstellung eines Infusionslösungskonzentrats.

ZUSAMMENSETZUNG

Benlysta 120 mg Pulver zur Herstellung eines Infusionslösungskonzentrats: Jede Durchstechflasche enthält 120 mg Belimumab. Nach der Rekonstitution enthält die Lösung 80 mg Belimumab pro Milliliter.
Benlysta 400 mg Pulver zur Herstellung eines Infusionslösungskonzentrats: Jede Durchstechflasche enthält 400 mg Belimumab. Nach der Rekonstitution enthält die Lösung 80 mg Belimumab pro Milliliter.
Belimumab ist ein humaner monoklonaler IgG1λ-Antikörper, der mittels rekombinanter DNA-Technologie in einer Säugerzelllinie (NS0) hergestellt wird.
Sonstige Bestandteile: Citronensäure-Monohydrat (E330), Natriumcitrat (E331), Sucrose, Polysorbat 80.

KLINISCHE ANGABEN

Pharmakotherapeutische Gruppe: Selektive Immunsuppressiva, ATC-Code: L04AA26.

Anwendungsgebiete: Benlysta ist indiziert als Zusatztherapie bei erwachsenen Patienten mit aktivem, Autoantikörper-positiven systemischen Lupus erythematodes (SLE), die trotz Standardtherapie eine hohe Krankheitsaktivität (z.B. positiver Test auf Anti-dsDNA-Antikörper und niedriges Komplement) aufweisen (siehe Abschnitt 5.1 der Fachinformation).

Gegenanzeigen: Überempfindlichkeit gegen den Wirkstoff oder einen der in Abschnitt 6.1. der Fachinformation genannten sonstigen Bestandteile.

INHABER DER ZULASSUNG: Glaxo Group Limited, 980 Great West Road, Brentford, Middlesex TW8 9GS, Vereinigtes Königreich.

ZULASSUNGSNUMMERN: EU/1/11/700/001-002.

Abgabe: NR, rezept- und apothekenpflichtig.

Weitere Angaben zu Warnhinweisen und Vorsichtsmaßnahmen für die Anwendung, Wechselwirkungen mit anderen Arzneimitteln und sonstigen Wechselwirkungen, Schwangerschaft und Stillzeit und Nebenwirkungen entnehmen Sie bitte der veröffentlichten Fachinformation.

Ausführliche Informationen zu diesem Arzneimittel sind auf den Internetseiten der Europäischen Arzneimittel-Agentur http://www.ema.europa.eu/verfügbar.

Dosierung und Art der Anwendung: Die empfohlene Dosierung beträgt 10 mg/kg Benlysta an den Tagen 0, 14 und 28 sowie anschließend alle 4 Wochen. Der Zustand des Patienten sollte kontinuierlich überwacht werden. Wenn nach 6-monatiger Behandlung keine Verbesserung der Krankheitsaktivität erreicht werden kann, sollte ein Abbruch der Behandlung mit Benlysta in Erwägung gezogen werden. Benlysta wird als intravenöse Infusion verabreicht und muss vor der Verabreichung rekonstituiert und verdünnt werden. Hinweise zur Rekonstitution, Verdünnung und Lagerung des Arzneimittels vor der.

Anwendung siehe Abschnitt 6.6. der Fl. Benlysta sollte über den Zeitraum von 1 Stunde infundiert werden. Benlysta darf nicht als intravenöser Bolus verabreicht werden.

Die Patientensicherheit steht für GSK stets an oberster Stelle. Jeder Verdacht auf eine unerwünschte Wirkung, die bei einem Patienten auftritt, ist dem Bundesamt für Sicherheit im Gesundheitswesen/Medizinmarktaufsicht in Übereinstimmung mit dem nationalen Erfassungssystem für Spontanberichte zu melden. Gerne steht Ihnen auch unsere Pharmakovigilanzabteilung für die Erfassung dieser Informationen zur Verfügung. Sie erreichen uns telefonisch unter 01/970 75 – 0 oder schriftlich unter arzneimittelsicherheit@gsk.com.

AT/BEL/0016/15(1) Stand September 2015

Benlysta® (belimumab)

Referenzen:
1. Fachinformation Benlysta® (Belimumab) – 2. Ginzler EM *et al.* J Rheumatol 2014; 41: 300–7.

35. Rheumatagung im neuen Rehabzentrum Saalfelden

Ihr 35-jähriges Jubiläum feierte heuer am 24. und 25. Juni die Rheumatagung Saalfelden. Seit 1981 werden rheumatologische Fachtagungen vom Ludwig-Boltzmann-Institut/Ludwig-Boltzmann-Department für Rehabilitation interner Erkrankungen Saalfelden in Zusammenarbeit mit dem Rehabzentrum Saalfelden in der Sonderkrankenanstalt der PVA abgehalten.

Heuer wurde ein zweitägiges Programm mit den Schwerpunkten Rheuma und Rehabilitationsforschung am Freitag und klinisch-rheumatologischen Themen am Samstag zusammengestellt. Die Organisation der Veranstaltung übernahm das Team des Ludwig-Boltzmann-Departments für Rehabilitation unter der Leitung von Univ.-Doz. Dr. Werner Kullich.

Nach 2 Jahren Nutzung des Ausweichquartiers in der Internatsschule Saalfelden war heuer wieder die Sonderkrankenanstalt der PVA Saalfelden der Tagungsort. Der ärztliche Leiter, Priv.-Doz. Dr. Thomas Berger, und der Verwaltungsdirektor, MA Fritz Sporrer, konnten das generalsanierte Rehabilitationszentrum Saalfelden als idealen Tagungsort, der Medizin und Forschung in einem Haus beherbergt, präsentieren.

Nach Eröffnung der Tagung durch Univ.-Doz. Kullich am Freitag wurde in den Vorträgen gezeigt, welche Forschungsarbeiten und Untersuchungen zu Entzündungsmechanismen, Balneologie, Arthrose, Knorpelzellen, Therapie mit Radon und Kernspinresonanz bei arthrotischen Gelenkserkrankungen derzeit durchgeführt werden. Am Samstag wurden die Tagungsteilnehmer insbesondere von Erich Rohrmoser, Bürgermeister der Stadtgemeinde Saalfelden, von Univ.-Prof. Dr. Klaus Machold, dem Präsidenten der Österreichischen Gesellschaft für Rheumatologie und Rehabilitation, sowie dem neuen Chefarzt der Pensionsversicherung, Dr. Martin Skoumal, begrüßt. Dabei wurde die 35-jährige Kontinuität dieser hochkarätigen Veranstaltung besonders hervorgehoben.

Univ.-Prof. Tanja Stamm, Leiterin des Institutes für Outcome Research der Universität Wien, im Gespräch mit dem Organisator der Tagung, Univ.-Doz. Dr. Werner Kullich

Die Vorsitzenden Oberarzt Dr. Wolfgang Halder aus dem Krankenhaus Hochzirl und Univ.-Doz. Dr. Kullich

Von international sehr bekannten Rednern der Universitätskliniken Wien, Innsbruck, Graz und Salzburg bzw. Landeskliniken wie Stockerau wurden der teilnehmenden Ärzteschaft neueste Erkenntnisse über die Therapie rheumatischer Erkrankungen, aber auch die Nebenwirkungen medikamentöser Behandlungen dargelegt. Einen besonderen Stellenwert nehmen die physikalischen Therapiemaßnahmen und vor allem die Bewegungstherapie ein, welche vom Leiter der physikalischen Medizin der Universitätsklinik Innsbruck, Prof. Dr. Erich Mur, erläutert wurden. Ein Highlight war die Vermittlung der neuesten Erkenntnisse vom größten europäischen Rheumakongress der EULAR, der vor Kurzem in London stattgefunden hat.

Es ist zu hoffen, dass diese bedeutende medizinische Veranstaltung im Pinzgau, bei der heuer über 90 Wissenschaftler und Kliniker aus ganz Österreich, aber auch aus Deutschland und Südtirol teilgenommen haben, noch viele weitere Jahre fortbestehen wird. *(red)* ■

■21

Univ.-Prof. Dr. Erich Mur, Leiter des Instituts für Physikalische Medizin und Rehabilitation der Universitätsklinik Innsbruck, bei seinem Vortrag

Lilly
Seit 140 Jahren der Forschung verpflichtet

Entwicklung neuer Therapien in der Rheumatologie:

- **Rheumatoide Arthritis**
- **Psoriasis Arthritis**
- **Axiale Spondyloarthritis**

Lilly

ATAUT00042 April 2016

Celgene präsentiert „Millefeuille“

Der fiktionale Kurzfilm zeigt die komplexen körperlichen und sozialen Beeinträchtigungen, mit denen Psoriasispatienten konfrontiert sind.

In „Millefeuille“ (dt. „Tausend Blätter“) wird die Geschichte von Élodie erzählt, einer Französin, die ein einsames Single-Dasein in London führt, nachdem sie aus gesundheitlichen Gründen ihre Konditorkarriere aufgeben hat müssen. Eines Tages trifft sie auf Holly, die mit ihrer Lebensfreude Élodies Einstellung zum Leben ändert. Der Film (Anne Parillaude als Élodie – beste Hauptdarstellerin in einem Kurzfilm) wurde beim diesjährigen Internationalen Film-Festival in Madrid prämiert.

Élodie steht stellvertretend für viele Psoriasispatienten, die auch an Psoriasisarthritis erkrankt und von den zahlreichen Manifestationen beider Erkrankungen betroffen sind. Wie die Mehrheit der Psoriasispatienten leidet Élodie sowohl an den körperlichen als auch den emotionalen Folgen.

Der Film stützt sich auf die Ergebnisse der Umfrage Multinational Assessment of Psoriasis and Psoriatic Arthritis (MAPP), an der fast 3.500 Patienten und Angehörige der Gesundheitsberufe teilgenommen haben. Die Umfrage ergab, dass fast die Hälfte der Patienten im letzten Jahr keinen Arzt aufgesucht hatte und fast 20% der Ansicht waren, dass ihnen ihr Arzt nicht helfen könne.[1]

Um diese groß angelegte Umfrage mit einer konkreten Analyse auf Patientenebene zu vergleichen, wurde P.S.LIVE ins Leben gerufen – ein Video-Ethnografie-Projekt, bei dem sich Patienten selbst in ihrer häuslichen Umgebung dabei aufnehmen, wie sie über die tatsächlichen Auswirkungen von Psoriasis und/oder Psoriasisarthritis auf ihr Leben sprechen.

Diese beiden Initiativen deckten auf, dass das Wohlbefinden einiger Patienten stark unter der Erkrankung leidet und sie, anstatt sich befähigt zu fühlen, etwas gegen die Erkrankung zu tun, nur „gerade so zurechtkommen“. Mit dem Start von „Millefeuille“ sollen Patienten dazu motiviert werden, ihren Status quo infrage zu stellen und ein besseres Leben zu leben.

Inspiriert von Élodies Begeisterung für die Backkunst startete Celgene eine neue Aktion und einen Wettbewerb zur Unterstützung von #BakeADifference, die Patienten mit Psoriasis und/oder Psoriasisarthritis zugutekommen. Die Öffentlichkeit wurde aufgerufen, in der Küche kreativ zu werden und ihre Backrezepte über den Hashtag der Aktion hochzuladen.

Den gesamten Film finden Sie auf www.millefeuillemovie.com/de. Folgen Sie auch @Millefeuille.Movie auf Instagram! *(red)* ■

Literatur:

1 Lebwohl MG et al: J Am Acad Dermatol 2014; 70: 871-81

Entgeltliche Einschaltung
Mit freundlicher Unterstützung durch die Fa. Celgene
PK/1510/15072016

Neuer Ansatz für die Therapie von SLE

Eine Forschungsgruppe der MedUni Wien hat im Tiermodell einen neuen Ansatzpunkt für eine mögliche Therapie der Autoimmunerkrankung systemischer Lupus erythematosus (SLE) entdeckt. Die Blockade des Botenstoffes Interleukin-6 verhindert dessen Andockung an die Rezeptoren der Zellen und damit die Entstehung von Entzündungen.

Der Forschergruppe um Peter Birner (MedUni Wien) und Lukas Kenner (MedUni Wien, Veterinärmedizinische Universität Wien und Ludwig Boltzmann Institut für Krebsforschung) sowie KollegInnen aus Graz, Deutschland und Japan gelang erstmals der experimentelle Nachweis, dass eine Blockade von IL-6 bei SLE im Tiermodell einen signifikanten Heilungseffekt haben kann.

Bereits in einer früheren Publikation konnte die Arbeitsgruppe um Lukas Kenner (Pflegerl et al 2009 in PNAS) zeigen, dass bei Autoimmunerkrankungen wie SLE die Produktion von Interleukin 6 (IL-6) aus Keratinozyten der Haut eine Schlüsselrolle bei der Entstehung und Progression der Erkrankung spielt. Dafür wurde ein transgenes Mausmodell verwendet, bei dem der AP-1-Transkriptionsfaktor JunB in der Epidermis ausgeschalten war. Dabei zeigte sich, dass in der Haut die Expression von JunB die Produktion von IL-6 inhibiert. Der Verlust von JunB in der Haut führte dann zu einer sehr hohen systemischen IL-6-Konzentration, was zum Auftritt eines SLE-ähnlichen Krankheitsbildes führt.

Der Zweck der vorliegenden Nachfolgearbeit war es, mittels neuer Arzneimittel die Bindung von IL-6 an den Rezeptor (IL-6R alpha) zu blockieren. Während bei rheumatischer Arthritis bereits Daten für den positiven Effekt einer IL-6 Blockade vorliegen, gab es bisher noch keine Daten über diese Therapien bei SLE. Zumindest im Tiermodell ist das nun gelungen. Die behandelten Mäuse zeigten einen deutlichen Rückgang der Hautläsionen bis hin zu deren kompletten Remission.

Erstautor Peter Birner vom Klinischen Institut für Pathologie: „Die Blockade von IL-6- Rezeptor alpha könnte eine neuartige und nebenwirkungsarme Therapieoption für SLE-Patienten mit primärem Befall der Haut darstellen. Das wäre ein großer Fortschritt bei der Therapie dieser schweren chronischen Erkrankung.“ ■

Quelle:

Birner P, Heider S, Petzelbauer P, Wolf P, Kornauth C, Kuroll M, Merkel O, Steiner G, Kishimoto T, Rose-John S, Soleiman A, Moriggl R, Kenner L: Interleukin-6 receptor alpha blockade improves skin lesions in a murine model of systemic lupus erythematosus. Exp Dermatol 2016 Apr; 25(4): 305-10. doi: 10.1111/exd.12934. http://www.ncbi.nlm.nih.gov/pubmed/26739431

Psoriasis – zwischen Theorie und Praxis

Zwischen August 2014 und März 2015 fand eine österreichweite Psoriasis-Patientenumfrage unter der Schirmherrschaft der ÖGDV in Form eines schriftlichen Fragebogens statt. Univ.-Prof. Dr. Peter Wolf, Graz, ließ im Rahmen der letzten ÖGDV-Jahrestagung von ersten Ergebnissen wissen. Über die Versorgungssituation in Deutschland sprach Univ.-Prof. Dr. Matthias Augustin, Hamburg.

Quality-of-Life-Survey zeigt hohe Unzufriedenheit

Die Patientenakquise erfolgte in allen 9 Bundesländern über Ambulanzen und niedergelassene dermatologische Ordinationen, eine zusätzliche Teilnahme war auch online möglich, berichtete Prof. Wolf. Der Rücklauf an ausgefüllten Bogen war unerwartet groß: 1.184 Fragebögen konnten ausgewertet werden. Erhoben wurden Basisdaten zur Erkrankung (Befall, Ausdehnung, Kopfhautbeteiligung, Gelenke …), Wichtigkeit von Behandlungszielen, Behandlungserfolg, Art der Therapie in den letzten vier Wochen, Versorgung, Lebensqualität und allgemeine statistische Angaben. Mit 55% der ausgefüllten Fragenbögen lag die Steiermark zahlenmäßig überlegen an erster Stelle, gefolgt von Wien mit einer Beteiligung von 11% und Niederösterreich mit 9%. 43% der Teilnehmer waren weiblich, 57% männlich. Das mediane Patientenalter betrug 50,5 Jahre, das mediane Alter bei Diagnose betrug 25 Jahre mit einem Mittelwert von 31 (Range 5 bis 85). 31,7% gaben an, an Arthritis zu leiden. Die Arthritis war im Schnitt erst 14,6 Jahre nach Diagnose der Psoriasis aufgetreten.

Lokaltherapie im Vordergrund, weniger systemische Behandlung

In der Kategorie Behandlung gaben 87,5% der Befragten an, während der letzten 4 Wochen eine Therapie erhalten zu haben, 12,5% waren ohne Therapie. Der Großteil der Psoriasispatienten, nämlich 88,2%, hatte im vergangenen Monat eine Lokaltherapie erhalten, seit Krankheitsbeginn sogar 97,2%. Nur 38,7% der Patienten hatten im letzten Monat eine Systemtherapie bekommen, seit Krankheitsbeginn waren es nur unwesentlich mehr, nämlich 39,7%.

„Im dermatologischen Lebensqualitätsindex, DLQI, zeigte sich ein zufriedenstellender Therapieerfolg nur bei etwa 30% der Patienten, das heißt, 70% empfinden ihre Lebensqualität trotz Behandlung als nicht gut!“

P. Wolf, Graz

© medonline

Erkrankung hinterlässt seelische Spuren

Auf die Frage, wie viel Prozent der Körperoberfläche derzeit von Psoriasis betroffen seien, gaben 0–10% der Befragten 58% an, 11–30% hatten rund 24% mittelschwer betroffene Körperoberflächen und mehr als 50% vermerkten rund 18% befallene Körperoberflächen. Die Hälfte der Befragten klagte über eine mittlere bis schwere psychische Belastung (n=1.100). Kopfhautbeteiligung gab es bei fast 70%, Nagelbefall bei 53% der Befragten (n=1.148). Wolf schloss daraus, dass die seelische Belastung offensichtlich mit dem Schweregrad der Psoriasis korreliert. Fast zwei Drittel (68,2%) gaben an, dass sich Stress oder psychische Belastung auf der Haut bemerkbar mache. 33% empfinden es als unangenehm, dass fremde Menschen sie aufgrund ihrer Erkrankung anstarren. Fast 40% vermeiden Freizeitaktivitäten, bei denen ihre Erkrankung sichtbar wird. 38% leiden unter vermindertem Selbstwertgefühl. Rund 30% fühlen sich in intimen Situationen gehemmt, etwa 18% meinten, dass sich die Psoriasis negativ auf die Partnerschaft auswirke.

Im dermatologischen Lebensqualitätsindex, DLQI, zeigte sich ein zufriedenstellender Therapieerfolg nur bei etwa 30% der Patienten, das heißt, 70% empfinden ihre Lebensqualität trotz Behandlung als nicht gut! Prof. Wolf betonte, dass diese Daten überraschten, da ein hoher Prozentsatz der Befragten unter Behandlung stand. In der anschließenden Diskussion wurde der Juckreiz als ein wichtiger, ernst zu nehmender Faktor für die Lebensqualität erwähnt, auf den in Zukunft vermehrtes Augenmerk gelegt werden sollte. Denn über 80% der Pateinten leiden unter starkem Juckreiz; dieser korrelierte in der Umfrage bei Frauen hochsignifikant mit Arthritisschmerzen, so Wolf. Allerdings, so räumte er ein, bleiben noch die definitiven Ergebnisse und die Endanalyse der Umfrage abzuwarten.

© iStockphoto

Psoriasis: auf dem Weg zum optimalen Langzeitmanagement

Über die Versorgung der Psoriasispatienten in Deutschland referierte Univ.-Prof. Dr. Matthias Augustin, Institut für Versorgungsforschung in der Dermatologie und bei Pflegeberufen, Hamburg-Eppendorf. Seit 2005 wird Versorgungsforschung in der Dermatologie im Rahmen eines Förderprojekts der DDG und des BVDD unter der Leitung von Prof. Augustin strukturiert betrieben. Neben einem Wundversorgungszentrum und Hochschulambulanzen existiert auch ein Psoriasiszentrum, das sich speziellen Fragen der Versorgungsforschung wie der ökonomischen Bedeutung, dem Potenzial für Prävention, dem Nutzen neuer Therapien, der Qualität der Versorgung usw. widmet. Das PsoNet, eine Datenbank zur Versorgungssituation der Psoriasis in Deutschland, ist mittlerweile fest etabliert. Biologika sind in der Psoriasisversorgung ein fester Bestandteil. So sind 3 von 10 „top selling drugs“ TNF-α-Inhibitoren. Der Anteil von Biologika an Arzneimittelausgaben und -verordnungen in Deutschland belief sich im Jahr 2013 auf 35 Mrd. Euro.1

Wann kommen die neuen Antipsoriatika?

Bis 2018 wird es rund 15 neue Zulassungen von systemischen Arzneimitteln in der Indikation Psoriasis geben. Biosimilars von Etanercept werden noch 2016 erwartet, die europäische Zulassung von Ixekizumab der Fa. Eli Lilly erfolgte Ende April 2016. Mit der Tofacitinib-Zulassung (Pfizer) wird im 1. Halbjahr 2017 gerechnet. Darüber hinaus sind noch etliche andere Substanzen in den Pipelines.

„Bis 2018 wird es rund 15 neue Zulassungen von systemischen Arzneimitteln in der Indikation Psoriasis geben.“

M. Augustin, Hamburg

Wer verschreibt die Psoriasismedikamente?

Wie sieht nun das Versorgungsverhalten der Fachärzte und Allgemeinmediziner in Deutschland aus?2 Laut Dr. Augustin verordnen zu 65% Dermatologen, zu 29% Allgemeinmediziner und zu einem geringen Prozentsatz Rheumatologen, nämlich 3%, die Psoriasismedikamente (zu 3% andere Fachgruppen). Aber nicht nur bei der Hauterkrankung, auch bei der Psoriasisarthritis (PsA) steht der Dermatologe an vorderster Front. Medikamente gegen PsA verordnen zu 59% Dermatologen, zu 19% Rheumatologen und zu 19% Allgemeinmediziner (zu 4% andere Fachgruppen). D.h., die systemische Immuntherapie fällt weiterhin in die Fachkompetenz der Dermatologie, so Augustin.

Einen Problembereich stellt laut Augustin die Therapie bei Kindern dar: „Dermatologen sind sehr zurückhaltend mit der Verordnung von systemischen Steroiden“, meinte Augustin. Sie sind eher Anhänger der Leitlinien-gerechten topischen Therapie mit Vit.-D3-Analoga.

Wie sicher sind Systemtherapie und Biologika?

Was die Rate an schwerwiegenden Nebenwirkungen betrifft, die bei mehr als 4.000 Patienten in einem Drug-Safety-Report erfasst wurden, gibt es derzeit bei der System- und Biologikatherapie der Psoriasis und Psoriasisarthritis keine auffälligen Signale bezüglich der Sicherheit. Es wird eine leitliniengerechte Versorgung angestrebt. Apremilast und Secukinumab werden ab sofort in der Beobachtung erfasst. ■

Fazit

Mehr Qualität ist langfristig durch S3-Leitlinien zu erreichen. Die Herausforderung besteht darin, exakte Versorgungs- und Therapieziele festzulegen, diese auch zu messen und Defizite aufzuzeigen. In weiterer Folge müssen Therapiealgorithmen für die Praxis entwickelt werden.

Bericht: Dr. **Christine Dominkus**

■0921◆

Quelle:

ÖGDV-Jahrestagung 2015, LEO-Symposium

Literatur:

1 Deutsches Ärzteblatt 111(11) 2014: A452-455 **2** GfD-Verordnungsdaten GKV (2008–2009), präsentiert von Dr. Augustin anlässlich der ÖGDV-Jahrestagung, Dezember 2015, Wien

UNIVERSIMED
MEDIZIN IM FOKUS

ÖGU Österreichische Gesellschaft für Unfallchirurgie

JATROS

52. Jahrestagung der ÖGU

6.–8. Oktober 2016, Salzburg

Selected Abstracts

© Wyndham Grand Salzburg Conference Centre

deSteud & DIE LÖWEN



Jetzt registrieren!

universimed.com

Das neue Medizin-Portal, das nur zeigt, was man sehen will.

Universimed hat ein völlig neues Web-Portal entwickelt, das als einziges die individuellen Informationsbedürfnisse berücksichtigt. Einfach nach dem erstmaligen Log-in die gewünschten medizinischen Fachbereiche wählen und fortan werden nur mehr persönlich relevante News, Therapieberichte, Forschungsergebnisse, Termine und vieles mehr angezeigt.

Nur auf www.universimed.com

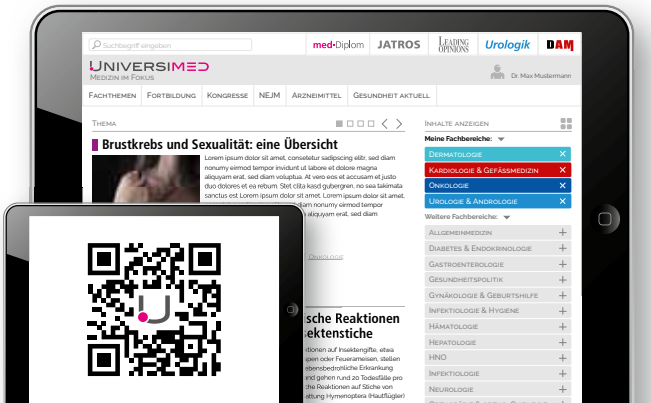

UNIVERSIMED
MEDIZIN IM FOKUS

Perioperative Komplikationen bei Beckenring- und Acetabulumfrakturen: eine retrospektive Datenanalyse

Hintergrund

Beckenringfrakturen stellen – vor allem bei komplexen Frakturen – aufgrund ihrer Begleitverletzungen und Komplikationen ein potenziell lebensbedrohliches Verletzungsmuster dar, häufig im Rahmen von Polytraumen. Acetabulumfrakturen sind hingegen in erster Linie bei jüngeren Patienten Folge von Hochrasanztraumen.

Ziel dieser Studie sind eine retrospektive Analyse perioperativer Komplikationen nach Osteosynthese bei Beckenringverletzungen bzw. nach Acetabulumfrakturen sowie die Darstellung der altersabhängigen Unterschiede zwischen jungen und alten Patienten.

Methoden

Im Zeitraum Mai 2009 bis Dezember 2015 wurden insgesamt 31 Patienten, die aufgrund von Beckenringverletzungen, und 31 Patienten, die aufgrund einer Acetabulumfraktur mit einer Osteosynthese versorgt wurden, hinsichtlich perioperativer Komplikationen untersucht. Die Datenanalyse erfolgte in zwei Altersgruppen: 19 Patienten mit einer Beckenringverletzung waren jünger als 60 Jahre und 12 älter. 13 Patienten mit Acetabulumfraktur waren jünger als 60 und 18 älter.

Ergebnisse

Bei 68,4% (n=13) der Patienten unter 60 Jahren, die aufgrund einer Beckenringverletzung operiert wurden, lag ein Polytrauma vor (gemessen an einem ISS von ≥16) – bei Patienten über 60 Jahre in 91,7% (n=11). Im Vergleich dazu war bei Acetabulumfrakturen in der älteren Patientengruppe in 11,1% (n=2) ein Polytrauma vorliegend, bei Patienten unter 60 Jahren in 69,2% (n=9).

E. S. Höflinger, Horn

Blutungen unterschiedlichen Ausmaßes traten bei Jüngeren zu 10,5% (n=2) und bei Älteren zu 8,3% (n=1) mit Beckenringverletzungen auf; bei Acetabulumfrakturen bei älteren Patienten in 33,3% (n=6) und bei jüngeren Patienten in 7,6% (n=1).

Infektionen traten bei Beckenringfrakturen in 15,7% (n=3) der Jüngeren auf und bei keinem der über 60-Jährigen. Bei Acetabulumfrakturen zeigte sich lediglich bei 5,6% (n=1) der Älteren eine Infektion, bei den Jüngeren keine.

Zu Blasenentleerungsstörungen kam es in 15,7% (n=3) in der jüngeren Patientengruppe nach versorgter Beckenringverletzung und in 16,6% (n=2) bei Älteren, sowie in 11,1% (n=2) der älteren Patientengruppe nach versorgter Acetabulumfraktur.

Pulmonale Komplikationen von unterschiedlichem Ausmaß traten in 36,8% (n=7) der Jüngeren nach Beckenringverletzung und in 25% (n=3) bei den Älteren auf sowie in 7,6% (n=1) der Jüngeren nach Acetabulumfraktur und in 22,2% (n=4) in der älteren Gruppe.

Mit Ausnahme einer älteren Patientin (5,6%), die nach versorgter Acetabulumfraktur an einem Herz-Kreislaufversagen verstorben ist, haben alle Patienten im Untersuchungszeitraum überlebt.

Conclusio

Diese retrospektive Datenanalyse stellt die altersabhängigen Unterschiede hinsichtlich der Komplikationen nach operativ versorgten Beckenringverletzungen und Acetabulumfrakturen dar. Unterschiede der physiologischen Ressourcen und der zugrunde liegenden Gewalteinwirkung können unterschiedliche perioperative Komplikationen nach sich ziehen.

Autoren: **E. S. Höflinger, J. Brand, T. Neubauer**
Abteilung für Unfallchirurgie,
Landesklinikum Horn

Beckenring-, Acetabulum- und Hüftkopffrakturen: Analyse und Verlaufsbeobachtung von 170 Fällen nach 10 Jahren

Fragestellung

Die Versorgung von Becken- und Acetabulumfrakturen gilt als Herausforderung in der Traumatologie; sowohl Verletzungsmuster als auch therapeutische Optionen sind heterogen. Das Ziel der vorliegenden Arbeit war es, die epidemiologischen und demografischen Daten sowie die funktionellen Ergebnisse nach operativer Behandlung zu erheben.

Methoden

Wir berichten über 171 Patienten (m:w = 140:31, mittleres Alter 43,7 [10,6–79,1] Jahre), die beim Sport (n=47), im Straßenverkehr (n=89) oder im Rahmen sonstiger Unfälle (n=35) 50 Acetabulum-, 64 Beckenring- und 6 Hüftkopffrakturen sowie 51 Kombinationsverletzungen erlitten hatten und zwischen Jänner 2001 und Februar 2016 durchschnittlich 6,7±6,5 Tage nach dem Unfall operativ versorgt wurden. Dabei kamen je nach Lokalisation der Instabilität der ventrale Symphysenzugang, der dorsale Zugang zum Sakrum,

der Zugang nach Kocher-Langenbeck oder die 3 Fenster des ilioinguinalen Zugangs zur Anwendung.

Ergebnisse

42 der 171 Patienten waren zum Nachuntersuchungszeitpunkt verstorben, unbekannt verzogen, stammten aus dem nicht deutschsprachigen Ausland oder wurden wegen eines Nachuntersuchungszeitraumes unter 2 Jahren exkludiert. Von den verbliebenen Patienten konnten 57% nach 7,7 (2–15) Jahren für das Follow-up erreicht werden. 60% der Verunfallten erlitten Mehrfachverletzungen bei einem durchschnittlichen Injury Severity Score (ISS) von 14,3±10,6 (9–66). In der Gruppe der isolierten Beckenringfrakturen verteilten sich die Verletzungen nach AO-Klassifikation wie folgt: A2: 3, B1: 15, B2: 1, B3: 5, C1: 5, C2: 6 und C3: 29. Der Harris-Hip-Score betrug für die Gesamtstichprobe am Beckenring 70,4±20,7 Punkte und der VAS 3,3±2,9. 85,2% der Patienten waren mit dem Ergebnis sehr zufrieden und zufrieden. Isolierte Acetabulumverletzungen traten in 76% der Fälle als dorsale Pfannenrand- oder dorsale Pfeilerfrakturen auf. Der Harris-Hip-Score betrug für die Gesamtstichprobe am Acetabulum 70,4±19,5 Punkte und der VAS 2,7±2,3. Kombinationsverletzungen entstanden in 47% der Fälle als Acetabulumbrüche mit höhergradigen B1- bis C3-Beckenringfrakturen, wobei insgesamt in 30% der ventrale Pfeiler, in 22% der dorsale Pfeiler und in 41% beide Pfeiler involviert waren. Der Harris-Hip-Score betrug für die Gesamtstichprobe am Beckenring 70,4±15,1 Punkte und der VAS 2,9±2,4. Alle Hüftkopffrakturen entstanden im Rahmen einer Hüftluxation. Die Konversionsrate in eine Hüfttotalendoprothese betrug innerhalb des Beobachtungszeitraumes 33% für die Pipkin-Fraktur, 17% für die isolierte Acetabulumfraktur und 18% für die Kombinationsverletzung. Die Gesamtkomplikations- und -konversionsrate der Stichprobe betrug 15,2%. Der SMFA-D lag in der Gesamtstichprobe für Funktion bei 19,25±19,03 und für Beeinträchtigung bei 20,09±22,06. Für die Beckenringbrüche betrug der Funktionsindex 19,75 und der Beeinträchtigungsindex 21,92, für die Acetabulumverletzung 19,02 bzw. 20,28 und für die Kombinationstraumata 19,16 bzw. 18,06. Mittelstarke Korrelationen konnten bei $p<0,05$ für den Zusammenhang zwischen ISS und Beeinträchtigungsindex ($r=0,35$), ISS und Funktionsindex ($r=0,41$) sowie ISS und Mobilität ($r=0,38$) nachgewiesen werden.

D. Hierzer, Feldkirch

Versorgungsbeispiel einer rechtsseitigen 2-Pfeiler- und linksseitigen Beckenringverletzung

Schlussfolgerung

Abhängig vom Verletzungsausmaß sind dauerhafte Einschränkungen nach Beckenring- und Acetabulumfrakturen nicht auszuschließen. Bei Kombinationsverletzungen und erheblichen Dislokationen können akut lebensbedrohliche Zustandsbilder entstehen. Die operative Behandlung erfordert interdisziplinäre Zusammenarbeit an Zentren mit entsprechenden Fallzahlen.

Autoren: **D. Hierzer, M. Osti, K. P. Benedetto**
Abteilung für Unfallchirurgie und Sporttraumatologie, Akademisches Lehrkrankenhaus Feldkirch

Stellenwert der hüftkopferhaltenden Operation bei undislozierten medialen Schenkelhalsfrakturen: dynamische Hüftschraube vs. perkutane Verschraubung

Durch die demografische Entwicklung zugunsten eines immer größer werdenden Anteils der älteren Bevölkerung in Österreich kommt auch der Behandlung der häufigsten Fraktur innerhalb dieser Altersgruppe, der medialen Schenkelhalsfraktur, eine immer größer werdende Bedeutung zu. Dies spiegelt sich auch in der Vielzahl der aktuell verwendeten osteosynthetischen und endoprothetischen Verfahren der operativen Therapie dieser Frakturen wider. Zu den heute gängigsten osteosynthetischen Methoden zählen die dynamische Hüftschraube (DHS) – sowohl mit als auch ohne Antirotationsschraube – und die perkutane Verschraubung, oft mittels dreier kanülierter Spongiosa-Zugschrauben.

In einer retrospektiven Datenanalyse wurden die Daten von 567 Patienten mit medialer Schenkelhalsfraktur verglichen, die im Zeitraum von 2005 bis 2013 an der Universitätsklinik für Unfallchirurgie, AKH Wien, mittels DHS oder kanülierter Schrauben der Firma Sanatmetal (CSFN) behandelt worden sind. Ziel dieser Studie war es, diese beiden anerkannten Operationsmethoden bei hüftgelenkserhaltenden Operationen hinsichtlich des Auftretens von Komplikationen wie avaskulären Hüftkopfnekrosen, implantatspezifischen Komplikationen, Infektionen oder Pseudarthrosen zu untersuchen, die gegebenenfalls eine Revisionsoperation nötig machten. Des Weiteren wurden diese Komplikationen auf den Einfluss exogener Faktoren wie Alkohol- bzw. Tabakkonsum und endogener Faktoren wie Hypercholesterinämie, Hyperlipidämie und Diabetes mellitus untersucht. Darüber hinaus wurde die Bedeutung der

© Martin Siebenbrunner
H. K. Widhalm, Wien

ersten 24 Stunden bis zur Operation aufgeschlüsselt, indem das Patientenkollektiv in drei Gruppen (0–8h, 8–16h, 16–24h) unterteilt wurde und die Unterschiede bezüglich des Einflusses auf die Revisionsoperationsrate untersucht wurden.

Es wurden 567 Patienten im Alter von 18 bis 100 Jahren eingeschlossen, die aufgrund einer medialen Schenkelhalsfraktur mittels DHS oder CSFN behandelt wurden. 362 Patienten (63,8%, 219 Frauen und 143 Männer) mit einem Durchschnittsalter von 72,6 Jahren wurden mit einer DHS therapiert (Gruppe A). In der Vergleichsgruppe (Gruppe B) wurden 205 Patienten (36,2%, 168 Frauen und 37 Männer) mit einem Durchschnittsalter von 78,0 Jahren mit den kanülierten Schrauben von Sanatmetal behandelt. Es erfolgten Nachuntersuchungen in einem Zeitraum von mindestens 24 Monaten für alle inkludierten Patienten.

Im Patientenkollektiv waren insgesamt 84 Revisionsoperationen notwendig, die fast ausschließlich in Kombination mit der Implantation von Hemi- und Totalendoprothesen durchgeführt wurden. Somit ergibt sich insgesamt eine Revisionsoperationsrate von 14,8%. Auf die beiden Gruppen aufgeteilt bedeutet dies: 59 (16,2%) Reoperationen für die DHS und 25 (12,2%) für die kanülierte Schraubenfixierung der Firma Sanatmetal. Auch bezüglich der Komplikationsraten bei den beiden Verfahren zeigten sich ähnliche Tendenzen. So kam es in 80 (20,1%) Fällen bei Anwendung der DHS und in 32 (15,6%) Fällen bei Anwendung der CSFN zu Komplikationen, welche größtenteils eine Revisionsoperation nötig machten.

	Gruppe A DHS	Gruppe B CSFN
Avaskuläre Nekrose	40 (34,5%)	11 (27,5%)
Cut-out	28 (24,1%)	9 (22,5%)
Implantatdynamik	18 (15,5%)	11 (27,5%)
Refraktur	6 (5,2%)	1 (2,5%)
Pseudarthrose	5 (4,3%)	1 (2,5%)
Behandlungsbedürftige Hämatome	3 (2,6%)	1 (2,5%)
Posttraumatische Arthrose	9 (7,8%)	4 (10,0%)
Wund-/Implantatinfektion	7 (6,0%)	2 (5,0%)
Total	**116 (32,0%)**	**40 (19,5%)**

Anzahl der aufgetretenen Komplikationen (mehrere pro Patient möglich)

Tab.: Komplikationsverteilung nach osteosynthetischen Verfahren

Die Ergebnisse dieser Nachuntersuchung zeigen, dass die operative Versorgung medialer Schenkelhalsfrakturen mittels hüftkopferhaltender Techniken eine relativ sichere Methode darstellt, wobei mit Revisionsoperationen in ca. 15% der Fälle zu rechnen ist. Diesbezüglich konnte jedoch kein signifikanter Vorteil in der Wahl eines der beiden Verfahren nachgewiesen werden. In den Gesamtkomplikationsraten zeigten sich zwar ebenfalls keine signifikanten Unterschiede in Bezug auf das verwendete Osteosynthesematerial, dafür jedoch Unterschiede in der Verteilung der verschiedenen Komplikationen innerhalb der beiden Gruppen (Tab.).

Autoren: **H. K. Widhalm**[1], **R. Arnhold**[1], **H. Wolf**[2], **S. Hajdu**[1]
[1] Universitätsklinik für Unfallchirurgie, Medizinische Universität Wien
[2] Klinik für Unfall-, Wiederherstellungs- und Handchirurgie, Städtisches Klinikum Dresden

Können mit der Etablierung eines strukturierten interdisziplinären Behandlungspfades für Patienten mit einer hüftnahen Oberschenkelfraktur Komplikationen und Ergebnis beeinflusst werden?

Die proximale Oberschenkelfraktur ist die häufigste und auch die am meisten komplikationsbehaftete Fraktur des älteren Menschen. Hinter der hüftnahen Fraktur verbergen sich zumeist viele zusätzliche Probleme (Gebrechlichkeit, Multimorbidität, Polypharmazie, kognitive Beeinträchtigungen …), die es von Anfang an zu erfassen und zu behandeln gilt. Die Komplikationsrate im Rahmen der Versorgung ist sehr hoch, nahezu jeder zweite Patient erleidet während des stationären Aufenthaltes zumindest eine Komplikation wie Wundinfektion, tiefe Beinvenenthrombose, kardiovaskuläre Ereignisse und Delir.

© Bernhard Horst, Klagenfurt

E. J. Müller, Klagenfurt

Die Krankenhaussterblichkeit (1 Monat) beträgt durchschnittlich 13,3%, nach einem Jahr durchschnittlich 24,5% und nach 2 Jahren 34,5% und bleibt im weiteren Verlauf über Jahre wesentlich erhöht (20–22%). Für Bewohner eines Pflegeheims ist die Sterblichkeit mit bis zu 75% innerhalb der ersten 1,5 Jahre exzessiv hoch. Einen wesentlichen Ansatz zur Prävention von Komplikationen und zur Reduktion des Sterblichkeitsrisikos stellt die Etablierung von Behandlungspfaden basierend auf multidisziplinärer Zusammenarbeit dar. Unabhängig von den Ergebnissen unterschiedlicher Behandlungsmodelle in unterschiedlichen Gesundheitssystemen zeigt sich ein Trend zu einem besseren Behandlungsergebnis mit der Implementierung eines patientenzentrierten, protokollbasierten und interdisziplinär vom Unfallchirurgen und Geriater getragenen Behandlungsablaufs. Am Klinikum Klagenfurt wurde aus diesem Grund ein spezieller Pfad für diese Patientengruppe entwickelt. Dieser beschreibt den Therapiepfad des Patienten durch die Klinik, vernetzt verschiedene Fachdisziplinen miteinander und erfasst schon bei der Erstaufnahme das Komplikationsrisiko des älteren Menschen mit proximaler Oberschenkelfraktur, mit dem Ziel, die Komplikationsrate und die Mortalität zu reduzieren.

Material und Methode

In einer ersten Phase wurden über 4 Monate alle Patienten über 75 Jahre mit einer hüftnahen Oberschenkelfraktur prospektiv evaluiert (n=65). Erfasst werden ISAR-Score, Mini-Cog und der Schmerzstatus bei der Aufnahme, im weiteren Verlauf kontinuierlich die CAM („confusion assessment method"). Ebenso wird der Schmerz laufend strukturiert dokumentiert. Zusätzlich erheben wir Komplikationen, sturzspezifische Medikamente vor Aufnahme des Patienten, eine ggf. vorhandene medikamentöse Osteoporoseprophylaxe und den Vitamin-D-Spiegel bei Aufnahme. Nach der Überstellung an die AG/R (Akutgeriatrie/Remobilisation) erfolgt ein komplettes geriatrisches Assessment.

Ergebnisse

Bei 89% der Patienten konnten alle Scores komplett erhoben werden. Mini-Cog und ISAR-Score korrelieren signifikant mit der Überlebenswahrscheinlichkeit der Patienten. Beide Tests korrelieren ebenso signifikant mit der Wahrscheinlichkeit eines Delirs im Verlaufe des stationären Aufenthaltes. Der Zusammenhang zwischen höherem Mini-Cog wie auch einem höheren ISAR-Score und der Wahrscheinlichkeit einer Unterbringung im Altersheim ist signifikant. Die Patientengruppe profitiert überdurchschnittlich besser von einer geriatrischen Intervention. Der TUG-Test („timed up and go") zeigte im Schnitt eine Verbesserung von 6,4 Sekunden, der Anstieg im Tinetti-Test betrug 3 Punkte. Die Abnahme in der Esslinger Transferskala betrug 1 Punkt und war ebenso hochsignifikant. Die Mortalität betrug 6,2%.

Nur 10,2% der Patienten weisen einen Vitamin-D-Spiegel im unteren Normbereich auf.

Schlussfolgerung

In unserem Setting lassen sich die ausgewählten Instrumente nahezu lückenlos auch im Akutbereich anwenden. Sowohl mit dem Mini-Cog als auch dem ISAR-Score können Hochrisikopatienten erfasst werden. Die funktionelle Verbesserung der Patienten ist signifikant. Die Einleitung einer adäquaten Vitamin-D-Prophylaxe ist sinnvoll.

Autoren: **E. J. Müller**, **G. Pinter**, **R. Likar**, **H. Janig**, **K. Cernic**
Klinikum Klagenfurt am Wörthersee, Alpen-Adria Universität Klagenfurt

AMIS-Technik in der Versorgung der medialen Schenkelhalsfraktur

Die Verwendung eines anterioren Zugangs in der Hüftendoprothetik ist eine sichere und bereits gut etablierte Methode zur Therapie der primären Hüftgelenksarthrose.[1] Die Vorteile von AMIS („anterior minimally invasive surgery", Medacta®, Schweiz) liegen in der schnelleren Mobilisierung der Patienten, den geringeren postoperativen Schmerzen sowie in der Schonung relevanter anatomischer Strukturen.[2] Die vorliegende Arbeit untersucht Patienten mit medialer Schenkelhalsfraktur, die mit der AMIS-Technik versorgt wurden.

Methoden

Die retrospektive Studie umfasst Patienten mit medialer Schenkelhalsfraktur (n=48) des LK Horn der vergangenen 5 Jahre (2011–2015), die in AMIS-Technik entweder mit einer Hüfttotalendoprothese (HTEP, n=30) oder Duokopfprothese (HEP, n=18) versorgt wurden. Das mittlere Alter betrug 78 (61–91) Jahre, wobei 29 Patienten weiblich und 19 männlich waren. Untersucht wurden Komorbidität der Patienten, OP-Dauer, peri- und postoperativer Blutverlust, Zeitpunkt der postoperativen Mobilisierung, Aufenthaltsdauer im Krankenhaus, aufgetretene Komplikationen sowie das klinische Gesamtergebnis durch den Harris-Hip-Score.

J. Brand, Horn

Ergebnisse

Bei 75% der untersuchten Patienten waren mindestens zwei Nebenerkrankungen vorhanden, wobei bei 40% eine orale Antikoagulation bestand. Kardiale, gefolgt von metabolischen Erkrankungen waren die häufigsten vorhandenen Komorbiditäten. In 56% konnte eine Versorgung innerhalb von 48 Stunden durchgeführt werden. Die mittlere Operationsdauer betrug 95 Minuten, wobei sich die Dauer bei Implantation einer HTEP im Schnitt um 10 Minuten verlängerte. Postoperativ mussten bei der HTEP in 17%, bei der HEP in 13% der Fälle Bluttransfusionen durchgeführt werden. Der mittlere postoperative Hämoglobinabfall betrug 1,9mg/dl. Hinsichtlich der Blutkonservenanzahl mussten bei HTEP in 13% zwei und in 4% vier Erythrozytenkonzentrate verabreicht werden. Bei der HEP wurden in 13% zwei Transfusionen durchgeführt. Die postoperative Mobilisierung konnte bei der HTEP bereits nach 2 Tagen, bei der HEP nach 4 Tagen erfolgen. Die Patienten konnten das Krankenhaus im Schnitt nach 16 Tagen verlassen, wobei das klinische Gesamtergebnis bei der HTEP der HEP überlegen war (Harris-Hip-Score 91 vs. 80 von 100 Punkten). In einem Fall musste eine Revisionsoperation nach einem Sturz noch während des Krankenhausaufenthaltes durchgeführt werden. Als Komplikationen konnten ein Serom,

AMIS

ANTERIOR MINIMALLY INVASIVE SURGERY
IN HIP REPLACEMENT

... mehr als eine Technik!

Einzigartiges Ausbildungsprogramm

kein Durchtrennen der Muskeln

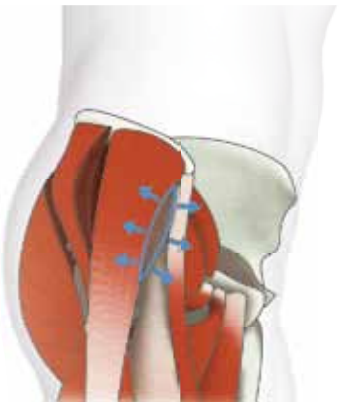

Spezifische Implantate und Instrumente

Schnellere Rehabilitation[1]

Mehr als 150.000 AMIS Operationen weltweit

[1] Field R. et al. - Prospective randomised controlled clinical trial comparing THA performed either through a posterior approach or AMIS using gait analysis - M.O.R.E. Journal 7th M.O.R.E. International symposium, Congress edition, Lugano, Switzerland, April 11-12, 2014.

© 2015 Medacta International SA. All rights reserved. - rev.VM082015

Vivamed medical products

vivamed.at

Medacta International

medacta.com

ein Hämatom, zwei Infekte mit VAC-Anlage sowie eine Nervenläsion beobachtet werden. Die Komplikationsrate betrug somit insgesamt 10,4%.

Schlussfolgerung

Die mediale Schenkelhalsfraktur stellt für den älteren Patienten, auch hinsichtlich der vorhandenen Komorbiditäten, eine ernst zu nehmende Verletzung dar, die einer schnellen und schonenden Versorgung bedarf. Der Blutverlust, die rasche postoperative Mobilisierung und das klinische Gesamtergebnis sind wichtige Faktoren für die Zufriedenheit des Patienten.[1, 2] Demgegenüber stehen eingeschränkte Möglichkeiten zur Revision und die flachere Lernkurve für den Chirurgen. Die AMIS-Technik stellt nicht nur für die primäre Hüftgelenksarthrose, sondern auch für die Versorgung der medialen Schenkelhalsfraktur ein probates Operationsverfahren dar.

Autoren: **J. Brand, T. Neubauer**
Abteilung für Unfallchirurgie,
Landesklinikum Horn

Literatur:

1 Unger AC et al: Treatment of femoral neck fracture with a minimal invasive surgical approach for hemiarthroplasty. Open Orthop J 2014; 8: 225-31 **2** Schneider K et al: The direct anterior approach in hemiarthroplasty for displaced femoral neck fractures. Int Orthop 2012; 36(9): 1773-81

Operative Behandlung von pertrochantären Oberschenkelfrakturen AO 31 A2

Gammanagel vs. PFNA: eine prospektiv kontrollierte randomisierte Studie

Aufgrund der Veränderung der Altenpyramide zugunsten einer höheren Rate von älteren Personen sowie der Zunahme von Zivilisationskrankheiten und Volkskrankheiten wie Osteoporose etc. sind Unfallchirurgen immer häufiger mit hüftgelenksnahen Frakturen bei Patienten im höheren Lebensalter konfrontiert.

Entscheidend für die aus dem möglichen Sturzgeschehen der Patienten resultierenden hüftgelenksnahen Frakturen sind einerseits die körperliche Fitness, andererseits die Zusammensetzung des Körpers. Je nachdem, wie der Patient zu Sturz kommt und welche Kräfte dabei auf das Hüftgelenk einwirken, ergibt sich die Art der Fraktur. Hüftgelenksnahe Frakturen beinhalten vorwiegend Schenkelhals- und pertrochantäre Frakturen, wobei Letztere etwas häufiger vorkommen.

Pertrochantäre Oberschenkelfrakturen stellen somit sehr häufige Frakturen des fortgeschrittenen Alters dar, wobei es unterschiedliche Therapieansätze gibt. Die Behandlung der ersten Wahl ist die operative Versorgung mittels intramedullärer Kraftträger, wobei in den meisten Fällen ein Gammanagel (Stryker) oder ein proximaler Femurnagel (PFNA, Synthes) zur Anwendung kommt. Nahezu unverschobene pertrochantäre Frakturen können aber auch mit einer dynamischen Hüftschraube, in Ausnahmefällen auch konservativ mit Liegen in Extension behandelt werden. Sprechen wir von instabilen pertrochantären Frakturen, dann ist meistens der Trochanter minor ebenfalls verletzt und dislozierte, wobei diese Frakturen als Sonderform als sogenannte Frakturen AO 31 A2 bezeichnet werden.

© Martin Siebenbrunner
H. K. Widhalm, Wien

Im Rahmen einer prospektiv kontrollierten randomisierten Studie wurden in einem Zeitraum von 4 Jahren 142 Patienten, die sich eine pertrochantäre Oberschenkelfraktur AO 31 A2 zugezogen hatten, mittels intramedullärer Oberschenkelnägel therapiert. Entsprechend der

	Total	Gammanagel	PFNA	p-Wert
Patienten (n)	142	69	73	
Geschlecht				0,336
weiblich	115	52	63	
männlich	27	17	10	
Alter (Jahre)	81,8 (32,6–97,8)	82,0 (34,0–97,8)	81,6 (32,6–97,7)	0,706
BMI (kg/m^2)	23,8 (14,8–37,9)	24,0 (14,8–37,9)	23,7 (16,1–32,0)	0,654
Reoperationsrate	11 (7,7%)	10 (14,5%)	1 (1,4%)	0,004
„tip-apex distance“ >25mm	23 (16,2%)	13 (18,8%)	10 (13,7%)	0,909
Parker's Ratio				
anteroposterior (AP)	43,9 ± 7,8	43,0 ± 7,7	44,8 ± 7,7	0,354
lateral	54,5 ± 7,8	54,8 ± 7,3	54,3 ± 7,3	0,884

Tab.

Randomisierung wurde eine Gruppe mit Gammanagel, die andere Gruppe mittels PFNA versorgt. Ziel dieses Studiendesigns war es, den Nutzen der operativen Versorgung in Bezug auf das klinische Outcome und den Bedarf einer Reoperation in beiden Gruppen zu ermitteln. Während die Reoperationsrate als Hauptoutcomeparameter gewählt wurde, fungierten Mobilisierungsgrad, Operationszeitpunkt, Spitalaufenthaltstage sowie Mortalität als Nebenoutcomeparameter. Es wurden u.a. Parker's Ratio und „tip-apex distance" (TAD) zum Zeitpunkt der Primäroperation und im Verlauf ausgemessen und diese Ergebnisse mit dem Auftreten von Komplikationen korreliert.

Es konnten schließlich 142 Patienten mit einem mittleren Alter von 81,8 (33–98) Jahren eingeschlossen werden. Davon waren 115 Frauen und 27 Männer. 69 Patienten wurden mit einem Gammanagel und 73 mittels PFNA versorgt. Postoperativ kam es in 7,7% (11 Patienten) zu einer Reoperation, wobei bei 10 Patienten der Gammanagel (14,5%) sowie bei einem Patienten der PFNA (1,4%) verantwortlich zeichnete (p=0,004). Bezüglich der Nebenparameter konnten in beiden Implantatgruppen keine großen Unterschiede festgestellt werden. Es zeigten sich in beiden Gruppen keine signifikanten Unterschiede bezüglich der Rate an TAD >25mm sowie des gemessenen Parker's-Ratio-Scores. Außerdem konnte keine erhöhte Rate an Reoperationen bei einem TAD >25mm nachgewiesen werden.

Abschließend lässt sich somit sagen, dass die operative Versorgung einer pertrochantären Oberschenkelfraktur des Typs AO 31 A2 eine sehr erfolgversprechende und routinierte operative Therapie darstellt, wobei von einer Reoperationsrate von ca. 10% auszugehen ist. Die Patientengruppe, die mittels Gammanagel versorgt wurde, zeigte die höchsten Revisionsraten. Demzufolge erzielte der PFNA deutlich bessere Ergebnisse, womit somit diesem Implantat der Vorzug zu geben ist.

Autoren: **H. K. Widhalm[1], R. Ostermann[1], H. Wolf[2], M. Weber[3], F. Kainberger[3], S. Hajdu[1]**
[1] Universitätsklinik für Unfallchirurgie, Medizinische Universität Wien
[2] Klinik für Unfall-, Wiederherstellungs- und Handchirurgie, Städtisches Klinikum Dresden
[3] Universitätsklinik für Radiologie, Medizinische Universität Wien

Verbessert eine zusätzliche Antirotations-U-Blade(RC)-Schenkelhalsschraube die Versorgung von AO/OTA-31-A1–3-Frakturen mit Gamma3-Nagel?

N. Lang, Wien

Pertrochantäre Frakturen repräsentieren den häufigsten Knochenbruch bei geriatrischen Patienten. International besteht derzeit kein Konsens über das optimale Implantat. Der Gamma-Nagel® (Stryker® Trauma, Germany) und der PFNA® (DePuy Synthes, Germany) zählen aufgrund ihres einfachen Handhabung zu den am häufigsten verwendeten Implantaten. Keines konnte bis dato einen signifikanten Vorteil bezüglich Cut-out und Schenkelhalsrotation zeigen. Reduzierte Knochendichte und instabile Frakturen erhöhen die Cut-out-Rate bei Implantaten mit gleitender Schenkelhalsschraube. Die U-Blade(RC)- Schenkelhalsschraube für den Gamma3®-Nagel wurde zur Unterstützung der monoaxialen Rotationsstabilität des Schenkelhalsfragmentes entwickelt. Das Ziel der Studie war zu evaluieren, ob die zusätzliche Verwendung einer U-Blade-(RC)-Schenkelhalsschraube zu reduziertem Cut-out bei Patienten mit OTA/AO-31-A1–3-Frakturen führt.

Material und Methode

Zwischen 2009 und 2014 wurden 1.578 Patienten mit OTA/AO-31-A1–3-Frakturen an unserer Abteilung behandelt. Davon wurden 751 mit einem Gamma3®-Nagel versorgt und 199 Patienten erhielten eine zusätzliche U-Blade-Schenkelhalsschraube. 135 Patienten (117w, 18m) mit herkömmlicher Schenkelhalsschraube (Gruppe A) wurden bezüglich Alter (±4 Jahre), Geschlecht, Frakturtyp und betroffener Seite zu 135 Patienten mit U-Blade-Schenkelhalsschraube (Gruppe B) gematcht. Das mittlere Alter zum Zeitpunkt der Operation betrug 83,1 (43–99) Jahre. Die Verwendung einer zusätzlichen U-Blade-Schenkelhalsschraube war eine intraoperative Entscheidung des Chirurgen. In einem durchschnittlichen Follow-up-Zeitraum von 9,2 (6–18) Monaten wurden die Wahrscheinlichkeit eines Cut-out mittels calTAD, die Cut-out-Rate sowie die Migration der Schenkelhalsschraube anhand Parker's Ratio nach 6 und 12 Monaten gemessen. Zusätzlich wurde das funktionelle Ergebnis mittels Parker's Mobility Score erhoben. Ebenso wurden alle implantat- und patientenbezogenen Komplikationen, OP-Dauer und die Dauer des Krankenhausaufenthaltes erfasst.

Abb.: Erhebung der Parker's Ratio im axialen und ap Röntgen bei Gamma3®-Nagel mit U-Blade(RC)-Schenkelhalsschraube

Resultate

Insgesamt erlitten 8 Patienten (2,9%) ein Cut-out, die durchschnittliche Zeit bis zum Cut-out betrug in Gruppe A 11,6 ± 8,8 Wochen, in Gruppe B 8,6 ± 6,1 Wochen. Mehr als 60% der Patienten hatten eine instabile Fraktur. Die häufigste Frakturform, bei der es zu einem Cut-out in Gruppe B kam, waren AO/OTA-2.3- und -3.2-Frakturen, hingegen in Gruppe A AO/OTA-2.1-, -2.2- und -2.3-Frakturen. Es kam zu keiner signifikanten Reduktion der Cut-out-Rate in Gruppe B: 2,2% (n=3) im Vergleich zu Gruppe A 3,7% (n=5). Die OP-Dauer war in Gruppe A (54,2 ± 20,2 Minuten) signifikant kürzer als in Gruppe B (62,6 ± 21,1 Minuten, $p<0,05$). Es wurden keine Unterschiede in beiden Gruppen bezüglich der Platzierung der Schenkelhalsschraube, der Parker's Ratio und des Parker's Mobility Score gefunden. Der Preis der U-Blade(RC)-Schenkelhalsschraube ist 2,5-mal höher als jener der Standard-Schenkelhalsschraube.

Conclusio

In unserer Studie führte die Verwendung der U-Blade(RC)-Schenkelhalsschraube zu keiner Reduktion des Cut-out bei OTA/AO-31-A1–3-Frakturen. Die längere OP-Dauer und die höheren Kosten der U-Blade(RC)-Schenkelhalsschraube berücksichtigend, ist die Indikationsstellung eng zu stellen. Jedoch sind weitere randomisierte Studien nötig.

Autoren: **N. Lang**, **J. Jöstl**, **C. Arthold**, **A. Gormasz**, **K. Sarahrudi**
Universitätsklinik für Unfallchirurgie, Medizinische Universität Wien

Traumatische Epiphysenlösung des Hüftkopfes: Notfall oder abwarten?

Fragestellung

Die traumatische Epiphysenlösung des Hüftkopfes bei Jugendlichen gehört zu den äußerst seltenen Verletzungen.[1] Auch kommt es durch die teils zweizeitigen Ereignisse (Trauma[2, 3] und späteres Abrutschen) sowie durch die in der Orthopädie hinreichend bekannten diversen Formen der chronischen Epiphysenlösung[4, 5] zu Unsicherheiten in der Behandlung.

Methodik

Im Zeitraum 1986 bis 2015 wurden 14 Patienten mit traumatischer Epiphysenlösung des Hüftkopfes behandelt und nachuntersucht. Die Altersverteilung lag zwischen 10 und 18 Jahren zum Zeitpunkt des Unfalls. Sämtliche Verletzungen wurden zum frühestmöglichen Zeitpunkt reponiert und operativ stabilisiert. Je nach Operateur und Zentrum wurden diverse Methoden der Stabilisierung angewandt: konventionelle Bohrdrähte (2–4 Stück), Gewindebohrdrähte (2,5mm, 3–5 Stück), kanülierte Spongiosaschrauben (6,5mm, 3 Stück).[6] Bei 3 Patienten erfolgte die prophylaktische Stabilisierung der Gegenseite. Die Nachuntersuchungen beinhalteten Funktionsüberprüfung, Bewegungsausmaß, Evaluation von etwaigen Komplikationen, Auswertung der Röntgenuntersuchung nach Implantat, Implantatlage und Ausheilungsergebnis. Die Nachuntersuchungen erfolgten zwischen 1 und 25 Jahren nach Trauma (2 Patienten „lost to follow-up").

Ergebnis

2 Patienten erlitten erhebliche Komplikationen: eine subtrochantäre Oberschenkelfraktur durch ein Bagatelltrauma nach Metallentfernung an der nicht verletzten, prophylaktisch stabilisierten Gegenseite (Abb.) und eine beginnende Kopf-„Nekrose" (ausgeprägte Hüftkopf-Arrosion und minimale Hüftpfannen-Arrosion infolge überstehender Bohrdrähte in das

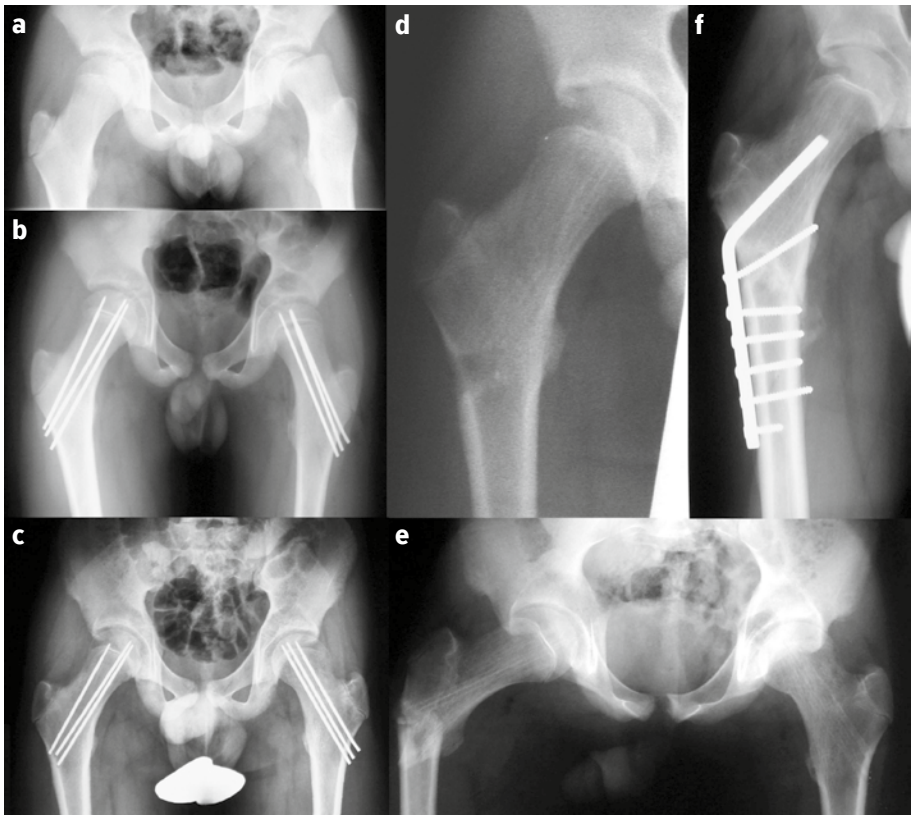

Abb.: a) Unfall, b) postoperativ am selben Tag, c) 19 Monate post OP, Bohrdrähte eingewachsen, d) Metallentfernung 23 Monate nach Unfall, e) Bagatelltrauma 6 Wochen nach Metallentfernung, f) Versorgung

Gelenk), bei der eine aufwendige Derotations-Umstellungsosteotomie im Intervall durchgeführt werden musste. Bei 2 Patienten trat ein minimaler sekundärer Repositionsverlust bei liegenden Implantaten infolge mangelnder Compliance bzw. Übergewicht ein; die Folge war eine sekundäre Herabsetzung der Beweglichkeit und der Belastbarkeit des Gelenkes mit Zeichen einer erhöhten Abnützung. Es trat keine einzige neuerliche Epiphysenlösung, weder von der betroffenen Seite noch von der nicht versorgten Seite, ein. Bei anatomischer Reposition konnte ein beschwerdefreies Langzeitergebnis erzielt werden.

A. Egkher, Wien

Schlussfolgerungen

Die traumatische Epiphysenlösung des Hüftkopfes ist ein Notfall. Die Fuge befindet sich im Gelenk und bedarf, so wie alle traumatischen Epiphysenlösungen mit Gelenksbeteiligung (z.B. Übergangsfraktur der distalen Tibia), einer anatomischen Reposition und operativen Stabilisierung. Ein schon nach wenigen Stunden in Organisation befindliches Hämatom würde ein erhebliches Repositionshindernis darstellen. Starkes Übergewicht und minimales „Bagatell"-Trauma stellen eine relative Indikation zur prophylaktischen Stabilisierung der Gegenseite dar.[7, 8] Die Wahl der Implantate richtet sich nach dem Körpergewicht – in der Regel sind 3–4 Gewindebohrdrähte ausreichend. Auf eine korrekte Implantatlage und länge ist penibel zu achten.[9, 10] Die Metallentfernung kann nach Ausheilen der Epiphysiolyse (nach 6 Monaten bis einem Jahr) durchgeführt werden.

Autoren: **A. Egkher**[1], **H. Seitz**[2]
[1] Universitätsklinik für Unfallchirurgie, Medizinische Universität Wien
[2] LKH Judenburg-Knittelfeld, Judenburg

Literatur:

1 Egkher A, Schlenz I, Seitz H: Acta Chir Orthop Traumatol Cech 2012; 79(2): 114-18 **2** Kocher MS et al: Pediatrics 2004; 113(4): e322-25 **3** Schur MD et al: J Pediatr 2016; in press **4** Tang S, Xin Y: Indian J Pediatr 2016; 83(7): 750-51 **5** Whyte N, Sullivan C: Pediatr Ann 2016; 45(4): e128-34 **6** Hackenbroch MH, Kumm DA, Rutt J: Orthopade 2002; 31(9): 871-79 **7** Kocher MS et al: J Bone Joint Surg Am 2004; 86-A(12): 2658-65 **8** Liu SC, Tsai CC, Huang CH: Clin Orthop Relat Res 2004; (426): 212-18 **9** Burke JG, Sher JL: J Bone Joint Surg Br 2004; 86(8): 1197-98 **10** Roaten J, Spence DD: Orthop Clin North Am 2016; 47(2): 405-13

Frühkomplikationen und Transfusionshäufigkeit von operativ versorgten sub- und pertrochantären Oberschenkelfrakturen abhängig vom OP-Zeitpunkt bei Patienten über 75 Jahre

Zielsetzung

Geriatrische Patienten mit sub- und pertrochantären Frakturen sind im unfallchirurgischen Alltag häufig.[1] Als Unfallhergang wird häufig über einen Sturz aus Bodenhöhe berichtet.[2] Aufgrund der postmenopausalen Osteoporose sind Frauen deutlich häufiger betroffen als Männer.[3, 4] Ziel dieser Studie war es, postoperative Frühkomplikationen und Transfusionshäufigkeit zu erfassen und einem statistischen Vergleich zu unterziehen. Des Weiteren wurde untersucht, ob eine Korrelation bezüglich der Zeitspanne zwischen Unfall und operativer Versorgung und dem Auftreten von Frühkomplikationen und Mortalität vorliegt. Untersucht wurde auch, ob ein Zusammenhang zwischen der Einnahme von blutgerinnungshemmenden Medikamenten und der Transfusionshäufigkeit besteht.

Methodik

Es handelt sich um eine retrospektive Analyse archivierter Daten operativ versorgter Patienten in einem F5-Jahreszeitraum. Erfasst wurden neben Alter, Geschlecht und Mortalität das Auftreten von Frühkomplikationen im Sinne von Wundinfektionen, Implantat- und internistischen Komplikationen. Des Weiteren wurden die Transfusionshäufigkeit und die Einnahme einer blutgerinnungshemmenden Medikation erhoben. Die Daten wurden in Excel-Tabellen eingegeben und anschließend mittels SPSS 17.0 ausgewertet. Für die Auswertung wurde, abgesehen von der deskriptiven Statistik, mit dem Chi-Quadrat-Test gearbeitet.

M. Stark, Wiener Neustadt

Ergebnisse

Untersucht wurden 413 Patienten aus den Jahren 2008–2012. Das Durchschnittsalter lag bei 84,5 Jahren.

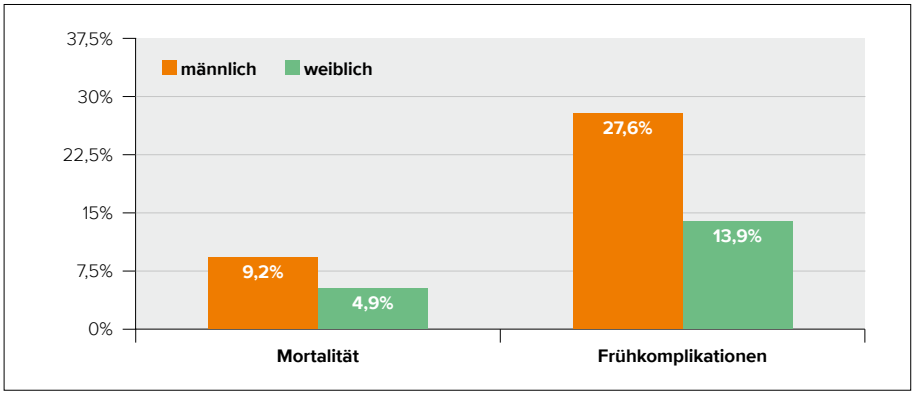

Abb.: Mortalitäts- und Frühkomplikationsraten

Die Frühkomplikationsrate betrug bei Männern 27,6% und bei Frauen 13,9%. Im Vergleich zum Kollektiv der Frauen gab es bei Männern eine signifikant höhere Frühkomplikationsrate (p=0,02). Als die häufigste Frühkomplikation bei beiden Geschlechtern ist hier die Frühmortalität, gefolgt von Wundinfektionen und internistischen Komplikationen zu nennen. Es gab eine statistisch nicht signifikante Tendenz bezüglich einer höheren Mortalität bei männlichen Patienten (9,2% vs. 4,9% bei Frauen, p>0,05). Patienten unter oraler Antikoagulation (OAK) zeigten einen statistisch signifikanten Unterschied hinsichtlich des OP-Zeitpunktes (p<0,01). 42,9% der Patienten mit OAK wurden nach mehr als 24 Stunden Vorbereitungszeit operiert, im Vergleich zu 17,7% ohne OAK. Im statistischen Vergleich der Transfusionsrate und Art der blutgerinnungshemmenden Medikation zeigte sich in dieser Studie kein signifikanter Unterschied (p>0,05). Ansonsten gab es keine statistische Signifikanz in Bezug auf Vorbereitungszeit bis zur OP und Komplikationsrate bei den untersuchten Gruppen <12 Stunden, 12–24 Stunden und >24 Stunden.

Schlussfolgerung

Männliche geriatrische Patienten sind von einer höheren Frühkomplikationsrate und einer tendenziell höheren Mortalität betroffen. Aus den Ergebnissen lässt sich auch ableiten, dass der Zeitpunkt zwischen Unfall und OP keinen Einfluss auf Frühkomplikationen, Mortalität und Transfusionshäufigkeit aufweist. Bei regelrechtem perioperativem Management hinsichtlich einer blutgerinnungshemmenden Medikation zeigt sich, dass mit keinem erhöhten Blutungsrisiko und Transfusionsbedarf zu rechnen ist. Männliche geriatrische Patienten mit per- und subtrochantären Frakturen bedürfen vermehrter Aufmerksamkeit. Zusammenfassend stellen wir fest, dass eine optimale Vorbereitung dieser Patienten innerhalb von 24 Stunden vertretbar ist und keinen Nachteil birgt.

Autoren: **M. Stark**, **M. Schuler**, **F. Ortner**
Abteilung für Unfallchirurgie,
Landesklinikum Wiener Neustadt

Literatur:

1 Diagnosedaten der Krankenhäuser ab 2000 (Fälle, Pflegetage, durchschnittliche Verweildauer). Gliederungsmerkmale: Jahre, Behandlungsort, Alter, Geschlecht, Verweildauer. Gesundheitsbericht des Bundes. http://www.gbebund.de/gbe10 **2** Hochberg MC et al: The prevalence and impact of self-reported hip fracture in elderly community-dwelling women: the Women's Health and Aging Study. Osteoporos Int 1998; 8: 385-89 **3** Icks A et al: Trend of hip fracture incidence in Germany 1995–2004: a population-based study. Osteoporos Int 2008; 19: 1139-45 **4** Marks R: Hip fracture epidemiological trends, outcomes, and risk factors, 1970–2009. Int J Gen Med 2010; 3: 1-17

Komplikationsauswertung nach Versorgung mit Gammanagel in einem zentralen Krankenhaus

Fragestellung

Retrospektive Studie bezüglich Komplikationen nach Stabilisierung per-/subtrochantärer Femurfrakturen über einen Zeitraum von 5 Jahren mittels Gammanagel (kurz/lang).

Methodik

Über 5 Jahre wurden 1.004 Patienten mit einem Gammanagel bei per- und/oder subtrochantärer Fraktur versorgt. 92% dieser Patienten erhielten einen kurzen Gammanagel, standardisiert mit einem statischen distalen Verriegelungsbolzen. 8% erhielten einen langen Gammanagel mit 2 distalen Verriegelungsbolzen. Röntgenkontrollen waren postoperativ, nach 10 Tagen, 1 Monat und nach 3 Monaten vorgesehen. Bei 76 Patienten traten OP-assoziierte Komplikationen auf. Das mittlere Patientenalter in der Komplikationsgruppe lag bei 79,1 (29–93) Jahren, 20,6% waren männlich und 79,4% weiblich. Die Frakturen wurden nach AO klassifiziert.

Ergebnis

J. Schmidsfeld, Wien

C. Hirschfeld, Wien

60 Patienten zeigten postoperativ nagelassoziierte Komplikationen (5,98%) mit erhöhter relativer Häufigkeit (29,4%) nach Osteosynthese mit langem Gammanagel. 16 Patienten (1,6%) wurden aufgrund einer OP-bedingten Weichteilkomplikation (Hämatom, Infekt) reoperiert. In der Gruppe der nagelassoziierten Komplikationen lagen bei 40 Patienten die Frakturlinien pertrochantär, bei 11 subtrochantär und bei 9 Patienten lag eine per-subtrochantäre Kombinationsverletzung vor. Das Cutting-out trat mit 42% am häufigsten auf, gefolgt von einer Migration der Schenkelhalsschraube nach lateral (15%), Migration des distalen Verriegelungsbolzens und Nagelbrüchen mit je 9% und schließlich Bruch des distalen Bolzens (7%). In geringerer Höhe kam es zu Hüftkopfnekrosen. Bei 70,6% der Patienten mit nagelassoziierten Komplikationen erfolgte eine Reoperation, hierbei mit 33,8% führend der Wechsel auf TEP. Bei weiteren 20% der Patienten wurde ein Revisionseingriff ohne Verfahrenswechsel durchgeführt (Wechsel einzelner Komponenten, Nagelwechsel). 3 weitere Patienten mit Nagelbruch wurden mittels Hüfttotalendoprothesen versorgt. 25 der 1.004 Patienten starben innerhalb des stationären Aufenthalts an OP-unabhängigen Ursachen. Die Komplikationsfälle zeigten eine deutlich längere prä- sowie postoperative Liegedauer, ein höheres Lebensalter sowie gehäufte Begleiterkrankungen. Der postoperative Durchschnittsaufenthalt betrug in der Gruppe der Komplikationspatienten 23,58 Tage gegenüber einem Durchschnittsaufenthalt von 10,7 Tagen, bezogen auf eine prospektiv angelegte europäische Studie[1]. Gesamt wurden 38,2% der Patienten mit Kompli-

kation präoperativ extendiert. Die Klassifizierung erfolgte nach AO, wobei in der Gruppe mit postoperativen Komplikationen Frakturen der AO-Klassifikation A2.1 deutlich führend waren.

Schlussfolgerung

Die postoperative Gesamtkomplikationsrate zeigt einerseits allgemeine, unspezifische operative Komplikationen entsprechend den Risikoprofilen der meist betagten Patienten mit mehreren Begleiterkrankungen. Die spezifische Komplikationsrate andererseits liegt mit 5,98% im unteren Drittel verglichen mit ähnlichen Analysen anderer nationaler und internationaler Unfallabteilungen. Im Literaturvergleich ist das Cutting-out auch in unserem Patientenkollektiv die häufigste Komplikation. Vergleichend zur Literatur stellt der lange Gammanagel auch in unserem Patientenkollektiv ein deutlich höheres Risiko für eine postoperative spezifische Komplikation dar als der kurze Nagel. Ebenso zeigen auch unsere Ergebnisse einen Vorteil des Gammanagels gegenüber der DHS. Warum es zu einer vermehrten Häufigkeit an Komplikationen bei Frakturen AO-Klassifikation A2.1 kommt, sollte in weiteren Studien analysiert werden.

Autoren: **J. Schmidsfeld, C. Hirschfeld, M. Mousavi**
SMZ Ost Donauspital, Unfallchirurgie und Sporttraumatologie, Wien

Literatur:

1 Siegmeth A, Court-Brown CM: Funktionelle Ergebnisse nach 3304 hüftgelenksnahen Oberschenkelfrakturen. In: DGU, Hannover, 2000

Revisionseingriffe nach per- und subtrochantären Frakturen

Einleitung

In den Jahren 2001 bis 2015 wurden am UKH Graz der AUVA 3.100 Patienten wegen per- und subtrochantärer Frakturen operativ behandelt.

Material und Methoden

In einer retrospektiven Studie wurden anhand der Krankenakten und der Röntgenbilder die Ausheilungsrate sowie allfällige Komplikationen erhoben. Besonderes Augenmerk wurde auf jene Patienten gelegt, bei denen ein Revisionseingriff durchgeführt werden musste. Es wurde versucht, eine frakturbezogene wie auch implantatbezogene Komplikationsanalyse durchzuführen.

Es handelte sich um Frakturen der Typen 31 A1–A3 nach AO/OTA, wobei auch Kombinationsfrakturen mit Ausläufern in den Schenkelhals bzw. den Oberschenkelschaft vorkamen. Insgesamt konnten 193 Patienten mit 280 Revisionseingriffen analysiert werden.

Ergebnisse

Neben den implantatspezifischen Komplikationen zeigte sich ein deutlicher Einfluss der Frakturform sowie der Sorgfalt und Erfahrung des Chirurgen auf den weiteren Heilungsverlauf (Frakturbeschätzung, Implantatwahl, offene versus geschlossene Reposition, anatomische Reduktion vor Nageleinbringung, Eintrittspunkt des Marknagels, zentrale Lage des Schenkelhalsimplantates, „Tip to apex"-Index).

Die DHS wies bei den stabilen A1-Frakturen gemeinsam mit dem PFN(A) die geringste Komplikationsrate auf (4,2 bzw. 4,3%). Der Gammanagel zeigte bei den instabilen A2-Frakturen bessere Ergebnisse (3,6% Komplikationsrate gegenüber rund 10% bei DHS).

Die Subgruppenanalyse ergab die höchste Revisionsquote bei subtrochantärer (Begleit-) Fraktur A3 (9,8% gegenüber 4,9% bei A1). Es zeigte sich bei diesen Frakturen bei Eintritt der Schenkelhalsschraube/-klinge oberhalb der Fraktur häufig eine im Röntgen kaum sichtbare Diastase der inter- bzw. subtrochantären Frakturkomponente. Bei der Reposition und Osteosynthese ist daher besonders darauf zu achten, den Zug nach Einbringen des Nagels und vor der distalen Verriegelung nachzulassen, da es sonst regelhaft zum (mehrfachen) Implantatversagen kommt – bei 9 Patienten nach zwei bis fünf Jahren. Somit sind Studien unter diesem Beobachtungszeitraum mit Vorsicht zu genießen. Vielfach fallen diese Komplikationen dann unter die Rubrik der Refraktur bei Bagatelltrauma.

Die operative Revision dieser ausgewählten Fälle beinhaltete neben einer Dynamisierung (40 Patienten) die Reosteosynthese mit Kondylenplatte unter Anwendung des Plattenspanners durch einen erfahrenen Chirurgen (17 Patienten, 3 Revisionen, Revisionsrate 17,65%). Allgemein lag die Revisionsrate bei unseren Patienten nach Reosteosynthese jedoch über 30%.

© UKH Graz/E. Buchinger
M. Gaisl, Graz

Demgegenüber weist die primäre (10 Patienten), aber auch die sekundäre Implantation einer (Revisions-)Prothese (64 Patienten) in unserer Studie eine wesentlich geringere Komplikationsrate auf: Nur 4/74 Patienten (5,41%) mussten revidiert werden.

Diskussion – Schlussfolgerungen

Es sollte daher bei Implantatversagen, vor allem bei instabilen Brüchen und begleitender Osteoporose, kein Reosteosyntheseversuch, sondern die Implantation einer (Hemi-)Prothese in Erwägung gezogen werden.

Bei hochbetagten Patienten oder Patienten mit Osteoporose und komplexer Fraktursituation ist die belastungsstabile primäre prothetische (zementierte) Versorgung durch einen erfahrenen Chirurgen eine gute Alternative zu einer „wackeligen" Osteosynthese.

Autoren: **M. Gaisl, M. Mähring, M. Plecko**
AUVA-Unfallkrankenhaus Graz

Conservative treatment of acetabular fractures: clinical experience of 80 patients

Purpose of the study

The vast majority of articles about fractures of acetabulum concern surgical treatment. All displaced fractures are presented as surgically treated. The purpose of the study was to evaluate the results of surgical and conservative treatment of patients with acetabular fractures according to the degree of fracture displacement.

Material and methods

We analysed 140 fractures of acetabulum treated in our institution by different ways between 2009 and 2013. Except the use of Letournel's classification, we divided all fractures into six groups: 1) 60 displaced fractures treated surgically, 2) 23 fractures displaced more than 6mm, 3) 18 slightly displaced fractures (2-3mm in acetabular roof or 4-5mm in other parts of acetabulum), 4) 20 non-displaced fractures, 5) 6 pelvic fractures afflicting the acetabulum and 6) 13 elderly fractures, mostly displaced but not examined by CT. Groups 2-6 were treated conservatively. In all patients we analysed demographic and epidemiologic factors with respect to their group assignment. Hip function of 107 patients with minimal follow-up of 12 months (average 3.16 years) was determined with the Matta clinical grading system (maximum: 18 points). We evaluated also radiological status, time of admission, start time of walking after the accident, work ability, mortality and complications.

Results

M. Magala, Bratislava

The occurrence of non-displaced fractures was high in seriously injured or polytraumatized patients and their functional outcome was not excellent in all cases (mean score 17.25). Excluding two patients with development of avascular necrosis, other slightly displaced fractures obtained a final score of 16.92. Patients with displaced fractures were managed conservatively due to late presentation or their unacceptable medical condition and other circumstances. Their functional outcome (mean score 15.25) was significantly worse than that of patients with non-displaced fractures ($p=0.02$) and worse than the outcome of patients with slight displacement, but the difference was not significant ($p=0.32$). No occurrence of accelerated posttraumatic arthritis was observed in these groups. A mean clinical score of 14.80 and 60% of excellent and good results were achieved in surgically treated patients. 8 of them were treated by primary hip arthroplasty and osteosynthesis. Till present a total amount of 11 patients required total hip arthroplasties because of posttraumatic osteoarthritis, but only one from the group of slightly displaced fractures, all other from the group of surgically treated patients.

Discussion

Displaced fractures of the acetabulum are best treated with open reduction and internal fixation. The type of fracture and the quality of reduction have influence on the functional outcome. There are a few studies reporting the long-term outcome of conservatively treated acetabular fractures. In many cases we thought surgery to be too dangerous for the patient and his medical conditions or the result of surgery to be doubtful, mostly because of late presentation. In some cases a primary hip arthroplasty is the solution. Secondary total hip replacement is also technically more demanding and leads to a higher rate of failure.

Conclusion

Conservative treatment is a method of choice for the treatment of non-displaced fractures of acetabulum. Excellent or very good results can be expected also in slightly displaced fractures, if the acetabular roof involvement is minor. In displaced fractures, if the result of surgery is doubtful under various circumstances or if high-risk medical conditions are present in the patient, conservative treatment can be a method of choice with satisfying results.

Authors: **M. Magala**[1], **R. Demovič**[1], **T. Heger**[1], **D. Matejička**[2], **P. Šimko**[1]

[1] University Hospital Bratislava – Kramáre, Clinic of Traumatology, Bratislava, Slovak Republic
[2] University Hospital Brno, Orthopedic Clinic, Brno, Czech Republic

Die perkutane, transiliosakrale Schraubenosteosynthese: OP-Technik, Tipps und Tricks zur Versorgung von instabilen Beckenringfrakturen

Hintergrund

Erstmals wurde die transiliosakrale Schraubenosteosynthese von Lehmann im Jahre 1934 und von Meyer-Burgdorff 1936 beschrieben, wobei diese in offener Technik und in Bauchlage ohne Bildwandler durchgeführt worden war. Letournel hat diese Technik in den 70er-Jahren weiterentwickelt. Ende des letzten Jahrtausends wurden die gedeckte Reposition und perkutane Technik durch Ebraheim und Duwelius beschrieben. Ziel sind die gedeckte, anatomische Reposition des dorsalen Beckenrings und die perkutane, transiliosakrale Verschraubung bei instabilen Verletzungen des Beckens.

OP-Technik

© Buhn
U. Petzl, Mödling

In Allgemeinnarkose und Rückenlage des Patienten am Carbontisch sind mit dem Bildwandler a.p., Inlet- und Outlet- wie auch seitlich eingestellte Aufnahmen möglich. Nun erfolgten steriles Waschen und Abdecken, wobei das ipsilaterale Bein beweglich abgedeckt wird. Der Pedikel S1 wird seitlich mit dem Bildwandler eingestellt, sodass sich die Linien des Foramen ischiadicum majus und der kranialen Linea terminalis überlagern. Hierbei kommt der „sacral alar slope" zur Darstellung, d.i. der Winkel zwischen dem Unterrand der distalsten lumbalen Bandscheibe und der räumlichen Orientierung der Sakrumschulter in der seitlichen Aufsicht auf das Sakrum. Eine lateralseitige Stichinzision wird im Bereich des Schnittpunktes zwischen der Verlängerung der Femurachse über die Trochanterspitze und einer dazu senkrechten Linie von der Spina iliaca ant. sup. gesetzt, wobei die optimale Lage knapp kraniodorsal davon liegt. Ein Führungsbohrdraht wird eingebracht, welcher über die Mittellinie des Pedikel S1 – mittig gelegen – vorgebohrt wird. Zur Vermeidung einer neurovaskulären Läsion ist das Perforieren der Gegenkortikalis streng zu verhindern. Die Länge wird gemessen, eine Großfragment-Titan-Lochschraube mit Beilagscheibe eingebracht und der Bohrdraht entfernt. Abschließend erfolgen die Bildwandlerkontrolle in allen 4 Ebenen, Wundspülung, Blutstillung und Hautnaht.

Ergebnisse

Von Januar 2010 bis Februar 2016 wurden 22 Patienten mit komplexen, instabilen Beckenringverletzungen behandelt. Bei 8 Patienten wurde neben einer ventralen operativen Versorgung auch am dorsalen Beckenring eine perkutane transiliosakrale Verschraubung durchgeführt. Das Durchschnittalter lag bei 41,4 (19–67) Jahren. Bei 5 Patienten lag eine trans-/paraforaminale Beteiligung und bei 3 eine ISG-Luxationsfraktur vor. Bei 4 Patienten war ein Hochrasanztrauma ursächlich, bei einem ein Überrolltrauma und bei 3 ein Sturz aus großer Höhe. Bei 7 Patienten konnte eine endgültige Versorgung bei der Erst-OP erzielt werden. Bei einem Patienten wurde aufgrund der Begleitverletzungen eine Beckenzwinge angebracht, welche aber wegen Keimbesiedelung durch einen ventralen Fixateur externe und eine perkutane, transiliosakrale Verschraubung ersetzt wurde. 6 von 8 Patienten konnten zu einem Follow-up bestellt und anhand des Scores nach Merle d'Aubigné nachkontrolliert werden. Als einzige Komplikation postoperativ zeigte sich eine frühzeitige Schraubenlockerung bei einem Patienten nach 17 Tagen, weswegen eine Reosteosynthese mittels dorsaler, eingeschobener Platte durchgeführt wurde.

Fazit

Die perkutane transiliosakrale Verschraubung stellt bei korrekter Indikationsstellung und standardisiertem Vorgehen eine verlässliche minimal invasive Behandlungsmethode dar.

Autoren: **U. Petzl[1], A. Rabbani[1], S. Trulp[1], M. Leidwein[1], T. Klestil[1, 2]**

[1] Abteilung für Unfallchirurgie, Landesklinikum Baden-Mödling, Satellitendepartment am Landesklinikum Hainburg
[2] Department für Gesundheitswissenschaften und Biomedizin, Donau-Universität Krems

Komplikationen nach Metallentfernung bei Patienten mit einer Fraktur des proximalen Femurs – eine Beobachtungsstudie über 16 Jahre

Hintergrund

F. M. Kovar, Wien

Frakturen des proximalen Femurs treten häufig als „Low energy"-Trauma bei geriatrischen Patienten und als „High energy"-Trauma bei jungen Patienten auf. Hüftfrakturen verursachen in den USA jährlich Kosten in der Höhe von 10 Milliarden USD, und obwohl 58% der behandelnden Ärzte eine Metallentfernung nicht als Routineeingriff empfinden, entfallen 5% aller unfallchirurgischen Operationen auf Metallentfernungen bei diesen Patienten.

Indikation und Zeitintervall in dieser besonderen Patientenpopulation werden kontroversiell diskutiert. Daher haben wir eine retrospektive Studie mit folgenden 4 Fragen durchgeführt: 1) Gibt es einen Unterschied zwischen der medizinisch indizierten (MI) Metallentfernung (Infektion, mechanische Probleme, Implantatversagen) und der nicht medizinisch indizierten (NMI) Metallentfernung (Patientenwunsch, Wetterfühligkeit, Fremdkörpergefühl)? 2) Gibt es eine Korrelation bzw. einen Unterschied hinsichtlich des Zeitintervalls zwischen Implantation und Metallentfernung zwischen diesen beiden Gruppen? 3) Gibt es eine assoziierte Refrakturrate? 4) Soll eine NMI Metallentfernung auf alleinigen Patientenwunsch durchgeführt werden? Unsere Hypothese war, dass NMI Metallentfernungen aufgrund der signifikant höheren Komplikationsrate vermieden werden sollten.

Patienten und Methodik

Insgesamt konnten 371 konsekutive Patienten mit insgesamt 424 Metallentfernungen nach einer Fraktur des proximalen Femurs zwischen 08/1992 und 11/2008 inkludiert werden. Die Studienpopulation wurde in zwei Gruppen geteilt: MI (299 Patienten; 80,59%) und NMI (72 Patienten; 19,41%). Folgende Frakturen wurden inkludiert: pertrochantäre Fraktur (n=161; 43,4%), subtrochantäre Fraktur

(n=37; 9,97%), per- und subtrochantäre Fraktur (n=9; 2,56%), mediale Schenkelhalsfraktur (n=158; 42,59%) und laterale Schenkelhalsfraktur (n=6; 1,62%). Folgende Implantate wurden verwendet: Gamma-Nagel (n=158; 42,59%), DHS (n=154; 41,51%), Schraubenfixation (n=27; 7,3%), PFN (n=3; 0,81%), PFNA (n=4; 1,08%) und sonstige (n=25; 6,78%).

Ergebnisse

In der NMI-Gruppe ereigneten sich 21 Komplikationen (28%) im Vergleich zu 11,46% in der MI-Gruppe (p<0,005). 86,51% der Metallentfernungen in der MI-Gruppe wurden innerhalb von 1,5 Jahren, 79,17% in der NMI-Gruppe nach 2 bis 3,5 Jahren durchgeführt (p>0,005). In der MI-Gruppe ereignete sich eine Refraktur, in der NMI-Gruppe waren es 4 (p>0,005).

Diskussion

Informationen über Indikation und Komplikationen hinsichtlich der Metallentfernung in geheilten Frakturen des proximalen Femurs lassen sich in der aktuellen Literatur nur schwer finden. Über Refrakturen nach Metallentfernung am proximalen Femur gibt es wenig vergleichbare Information mit unterschiedlichen Aussagen.

Schlussfolgerung

NMI Metallentfernungen sollten vermieden werden, da sie mit einer signifikant höheren Komplikationsrate behaftet sind. Behandelnde Ärzte und Patienten sollten sich der Komplikationen einer NMI Metallentfernung bewusst sein und eine Metallentfernung daher nur bei einer handfesten Begründung durchführen und nicht auf Druck des Patienten.

Autoren: **F. M. Kovar[1], E. Strasser[1], M. Jaindl[1], G. Endler[2], G. Oberleitner[1]**
[1] Univ.-Klinik für Unfallchirurgie, AKH Wien, MUW
[2] Labors.at, Wien

Literatur:

Kovar FM et al: Complications following implant removal in patients with proximal femur fractures - an observational study over 16 years. Orthop Trauma Surg Res 2015; 101(7): 785-9

Komplikationen bei Revisionseingriffen nach initialer intramedullärer Versorgung per-/subtrochantärer Femurfrakturen – wo liegen die Risiken?

Hintergrund

Die demografische Entwicklung wird eine bedeutende Zunahme von proximalen Femurfrakturen mit sich bringen, so werden im Jahr 2050 rund 4,5 Millionen hüftgelenksnahe Frakturen weltweit erwartet (Mavrogenis AF et al: Orthopedics 2016). Bei immer älteren Patienten mit multiplen Begleiterkrankungen ist vermehrt mit Revisionseingriffen zu rechnen. Wie hoch ist diese Zahl aber wirklich? Wo liegen die Herausforderungen? Gibt es Risikofaktoren?

Patienten und Methoden

Retrospektiv haben wir alle Patienten (n=336) analysiert, die von 2010 bis 2014 bei Vorliegen einer per-/subtrochantären Femurfraktur an unserer Klinik mittels intramedullärer Nägel versorgt wurden. 28 Patienten (Durchschnittsalter 80 Jahre) mussten revidiert werden (8,3%), davon 4 Fälle (1,2%) noch während der primären Hospitalisation. Innerhalb des ersten postoperativen Jahres erfolgten bei 20 Patienten ein oder mehrere Revisionseingriffe. Die AO-Klassifikation der 28 Fälle zeigte, dass initial 4 (14%) A1-, 16 (57%) A2- und 8 A3-Frakturen (29%) vorlagen. Diese wurden mit 17 kurzen bzw. 11 langen Implantaten versorgt.

Ergebnisse

Im Durchschnitt erfolgte der Revisionseingriff nach 8,4 Monaten (2 Tage bis 35 Monate). Indikationen waren Cut-out (36%), Coxarthrose (11%), sekundäre Dislokation (17%), Tractusirritation (11%) oder ein Nagelbruch (7%). Einzelfälle waren Pseudarthrose, Rotationsfehler, Infekt oder Bruch der distalen Verriegelung. Insgesamt erfolgten 38 Rehospitalisationen mit 50 Operationen bei durchschnittlich 15,5 Tagen Spitalsaufenthalt. 10 Patienten wurden mit einer Hüfttotalprothese, 6 mit einer Endoprothese versorgt. Bei 4 Patienten wurde die Schenkelhalsschraube gewechselt, bei 4 anderen eine Materialentfernung durchgeführt. Einzelne Patienten wurden mit zusätzlichen Cerclagen, einer Neuverriegelung oder Derotation versorgt (Abb.). 18 der 28 Patienten waren nach dem ersten Revisionseingriff geheilt. Bei den verbliebenen 10 Patienten erfolgten 22 Eingriffe. Davon 15 Eingriffe aufgrund eines Infektes in 3 Fällen. Weitere Zweitrevisionseingriffe waren: 2 Hämatomausräumungen, ein Wechsel der Schenkelhalsschraube und die Konversion zur Hüfttotalprothese bzw. zur Endoprothese (2x).

Statistisch zeigte sich, dass vermehrt Komplikationen nach Konversion zur Endoprothese (3x), zur Hüfttotalprothese (2x) sowie nach Wechsel

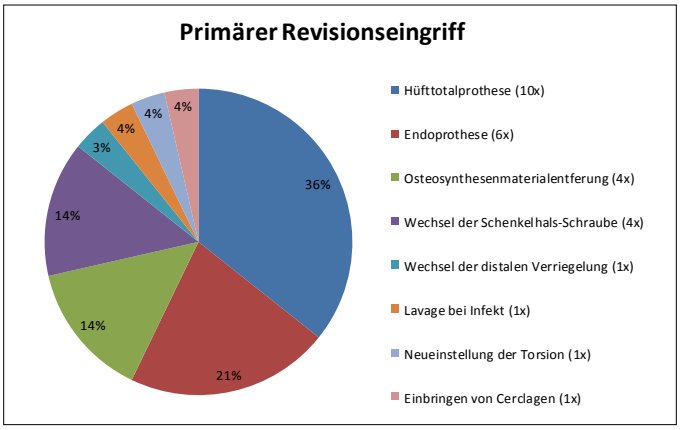

Abb.

der Schenkelhalsschrauben (2x) auftraten. Nach Konversion zur Prothese kam es bei 2 Patienten (je 1x bei Total- bzw. Endoprothese) zur Luxation. Rund 54% der 28 Patienten haben durchschnittlich 3,8 Erythrozytenkonzentrate erhalten.

D. Sauter, Münsterlingen

Diskussion

Die Revisionsrate nach intramedullärer Versorgung mit 8,3% deckt sich mit der aktuellen Literatur (Mavrogenis AF et al: Orthopedics 2016; Hesse B et Gächter A: Arch Orthop Trauma Surg 2004). Eine Aufschlüsselung der Revisionseingriffe mit deren Komplikationen und mögliche internistische Risikofaktoren wurden bisher nicht publiziert. Die Auswertung des Revisionszeitpunktes zeigte einen biphasischen Verlauf. So wurden 71% aller Revisionseingriffe innerhalb des ersten Jahres durchgeführt und waren v.a. durch Cut-out oder sekundäre Dislokation der Fraktur bestimmt. Die verbliebenen 29% wurden durchschnittlich erst nach 22,9 Monaten revidiert. Führend war hier die sekundäre Coxarthrose oder das Implantatversagen. In unserer Patientenklientel waren 64% nach einem Revisionseingriff geheilt. 10 Patienten benötigten aber Folgeeingriffe und gehörten fast ausschließlich (9 von 10) der oben erwähnten frühen Revisionsgruppe an. Die Herausforderung liegt hier in der oft technisch anspruchsvolleren frühen Konversion zur Prothese. Die sekundär dislozierten Frakturen (17%) zusammen mit den Cut-outs (36%) sind in über der Hälfte der Grund für eine Revision. Möglicherweise kann hier durch eine sorgfältigere Nagelimplantation einem Folgeeingriff vorgebeugt werden. Die Analyse der internistischen Begleiterkrankungen konnte keine signifikanten Risikofaktoren aufzeigen, so lag ein Diabetes mellitus in 21%, eine OAK in 4% und die Steroideinnahme in 7% der Fälle vor.

Autoren: **D. Sauter, D. Nägeli, M. Schüler**
Orthopädie und Traumatologie
Kantonsspital Münsterlingen, Schweiz

Schenkelhalsverkürzungen nach osteosynthetischer Versorgung von Schenkelhalsfrakturen bei nicht geriatrischen Patienten

Die Heilung von Knochenbrüchen ist mit einer Verkürzung des betroffenen Knochens verbunden. Nach Schenkelhalsfrakturen stellt die Verkürzung des Schenkelhalses mit einhergehender Beinlängendifferenz eine häufige Komplikation dar. Frakturen des Schenkelhalses werden vermehrt bei älteren Patienten (>65 Jahre) beobachtet, da diese eher von Risikofaktoren, wie Osteoporose oder vermehrter Sturzneigung, betroffen sind. Zahlreiche Studien konzentrieren sich daher auf dieses Patientenkollektiv. Das Ziel der vorliegenden Studie war es, das Ausmaß der Schenkelhalsverkürzung bei nicht geriatrischen Patienten nach osteosynthetischer Versorgung von Schenkelhalsfrakturen retrospektiv zu evaluieren.

In die Studie eingeschlossen wurden Patienten mit Schenkelhalsfrakturen, welche an der Universitätsklinik für Unfallchirurgie, Medizinische Universität Wien, im Zeitraum von 2007 bis 2014 primär mittels dynamischer Hüftschraube (DHS) oder Schenkelhalsverschraubung versorgt worden und zum Zeitpunkt der Versorgung zwischen 18 und 65 Jahren alt gewesen waren. Die Oberschenkelverkürzung wurde anhand von Röntgenbildern 6 Monate postoperativ gemessen und ausgewertet. Patienten mit Voroperationen am ipsi- oder kontralateralen Femur sowie fehlenden Follow-up-Daten wurden aus der Studie ausgeschlossen.

© Martin Siebenbrunner
T. Haider, Wien

Insgesamt konnten die Daten von 112 Patienten (57 männlich, 55 weiblich) in die Studie eingeschlossen werden. Das Durchschnittsalter betrug 51 (18–65) Jahre. 91 Patienten (81%) wurden mittels DHS, 21 Patienten (19%) mittels Schenkelhalsverschraubung stabilisiert. Bei 97 Patienten konnte eine Verkürzung des Femurhalses von durchschnittlich 7,72mm (0–28mm) im Verlauf beobachtet werden. Bei 87 Patienten wurde eine mittlere Beinlängendifferenz von 5,41mm (0–21mm) gemessen. 24 Patienten (21,1%) wiesen eine Beinlängendifferenz von mehr als 10mm auf. Hinsichtlich Schenkelhalsverkürzung und Beinlängendifferenz konnte kein Unterschied zwischen der Versorgung mit DHS und der Verschraubung beobachtet werden.

Bei nicht geriatrischen Patienten (≤65 Jahren) kam es nach osteosynthetischer Versorgung bei Schenkelhalsfraktur im Verlauf häufig zu Verkürzungen des Schenkelhalses. Bei jedem fünften Patienten kam es zu einer deutlichen Beinlängendifferenz. Obwohl bei jüngeren Patienten eine tendenziell bessere Knochenqualität und konsequentere Einhaltung der postoperativen entlastenden Mobilisierung vorliegt, legen die vorliegenden Daten nahe, dass auch bei nicht geriatrischen Patienten auf allfällige Schenkelhalsverkürzungen und Beinlängendifferenz zu achten ist.

Autoren: **T. Haider, J. Hochpöchler, J. Schnabel, C. Arthold, N. W. Lang, G. Wozasek**
Universitätsklinik für Unfallchirurgie,
Medizinische Universität Wien

Der Einfluss der Optionen zur distalen Verriegelung auf den Bedarf einer Fibulaverplattung bei Marknagelung distaler Unterschenkelfrakturen

Hintergrund

R. Attal, Innsbruck

An humanen Unterschenkelpräparaten untersuchten wir die Rolle der Fibulaverplattung bei distalen Unterschenkelfrakturen, welche mit einem Marknagel versorgt werden. Auf das kurze distale Tibiaknochenfragment wirken aufgrund der axialen Belastung und des langen Hebelarmes erhebliche Scherkräfte ein. Eine Osteosynthese der Fibula wird hier vielfach eingesetzt, um die Stabilität der Frakturversorgung der Tibia zu erhöhen. Dies wird in Analogie zum Versorgungsstandard bei distalen Unterschenkelfrakturen, welche mit einer Platte versorgt werden, eingesetzt. Die Idee dahinter ist die Erzeugung eines stabilen Rahmens, der die Stabilität der Osteosynthese der Tibia erhöht und sekundäre Achsenabweichungen bis hin zum Implantatversagen verhindert. Diese chirurgische Praxis wurde im Zusammenhang mit der Marknagelung der Tibia bisher nicht untersucht. Die Verplattung der Fibula erfordert die offene Reposition und ist mit den Risiken einer Wundheilungsstörung und eines oberflächlichen oder tiefen Infekts verbunden. Außerdem mehren sich Hinweise in der Literatur, wonach eine erhöhte Rate an Pseudoarthrosen der Tibia beobachtet wurde, wenn die Fibula – zusätzlich zur Marknagelung der Tibia – verplattet wurde. Es war die Hypothese dieser Arbeit, dass modernes Marknageldesign mit multiplen distalen Verriegelungsoptionen ausreichend Stabilität bietet und eine Fibulaverplattung nicht notwendigerweise durchgeführt werden muss.

Methode

Ein distales tibiofibulares Osteotomiemodell an humanen Fresh-frozen-Präparaten wurde paarig mit Tibiamarknägeln versorgt. Es wurden zwei verschiedene Modelle eingesetzt: ein sogenannter „konventioneller Marknagel“ mit herkömmlichen 3 distalen Verriegelungslöchern in zwei Ebenen und ein sogenannter „multidirektionaler Marknagel“ mit 4 sehr distalen Verriegelungsoptionen in drei Ebenen. Die Marknagelung erfolgte in aufgebohrter Weise und wurde bei beiden Modellen mit und ohne Fibulaverplattung durchgeführt. Die Plattenosteosynthese erfolgte mit einer 3,5mm-Kopfverriegelungsplatte. Auf einer biaxialen servohydraulischen Testmaschine (MTS 852 Mini Bionix II) wurden die in PMMA eingebetteten Präparate unter konstanter axialer Belastung von 150N und einem aufgelagerten Drehmoment von ±5Nm auf Rotationssteifigkeit getestet. Die Gesamtbewegung, die Bewegung um die Neutralzone und die Bewegung im Frakturspalt wurden analysiert.

Ergebnisse

In der Gruppe mit dem konventionellen Marknagel führte die Verplattung der Fibula zu einer erhöhten Steifigkeit, wenn auch nur in geringem Ausmaß (p=0,013).


Abb.: Testaufbau

In der Gruppe der multidirektionalen Nägel führte die Verplattung der Fibula nicht zu einer verbesserten Stabilität der Tibiafraktur. Der multidirektionale Marknagel ohne Fibulaplatte erwies sich als signifikant stabiler als der konventionelle Marknagel mit zusätzlicher Fibulaosteosynthese.

Schlussfolgerung

Die vorgelegten biomechanischen Ergebnisse zeigen die Überlegenheit eines Tibiamarknagels mit multidirektionalen sehr distalen Verriegelungsoptionen. Die Verplattung der Fibula führt, im Unterschied zu Vorgängermodellen, zu keiner Erhöhung der Stabilität des Knochenimplantatkonstruktes. Die Verplattung der Fibula kann auch zur Wiederherstellung der Länge oder als Repositionshilfe eingesetzt werden. Wenn jedoch eine Erhöhung der Frakturstabilität erreicht werden soll, kann bei distalen Unterschenkelfrakturen, die mit einem multidirektionalen Marknagel versorgt werden auf die Fibulaverplattung verzichtet werden. Die Risiken Weichteilkomplikationen und Knochenheilungsstörungen können so vermieden werden.

Autoren: **R. Attal**[1], **V. Maestri**[1], **H. K. Doshi**[2], **U. Onder**[1], **V. Smekal**[3], **M. Blauth**[1], **W. Schmölz**[1]

[1] Universitätsklinik für Unfallchirurgie, Innsbruck
[2] Tan Tock Seng Hospital, Singapur
[3] AUVA-Krankenhaus Klagenfurt

Minimal invasiver Zugang zum Nervus radialis – eine neue Methode

Hintergrund

Die Notwendigkeit der Schonung des Nervus radialis im Rahmen der operativen Versorgung von Humerusfrakturen ergibt sich einerseits aus der Häufigkeit von Oberarmverletzungen, andererseits aus der mit ca. 10% in der Literatur beschriebenen iatrogenen Radialisparese, welche in bis zu 3% als persistierend beziffert wird.[1, 2] Ein möglichst einfacher Zugang zum N. radialis war bereits Gegenstand einiger Studien, ein technisch simpler, standardisierter und möglichst minimal invasiver Zugang wurde bislang nicht beschrieben.[1, 3–6]

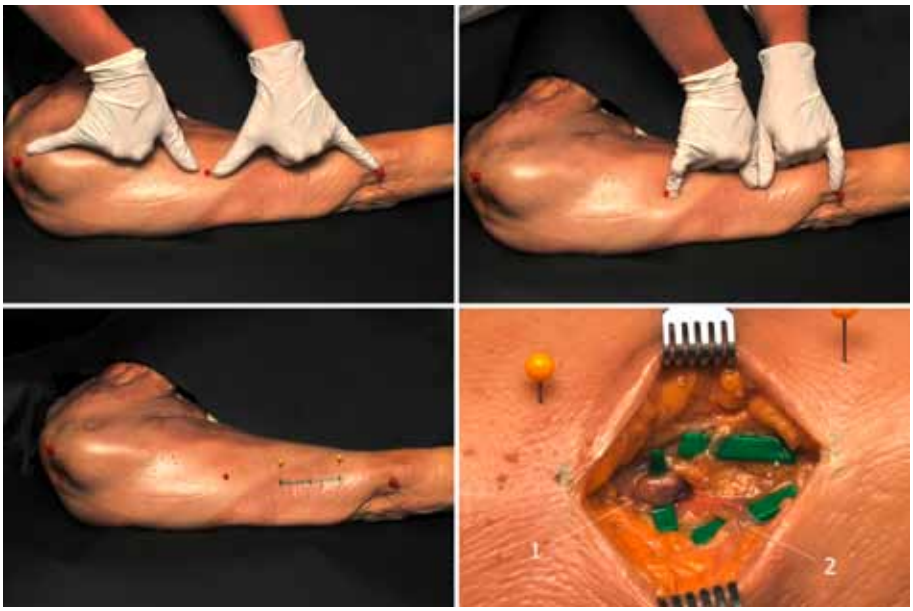

Abb.: 1 = N. radialis, 2 = N. cutaneus antebrachii posterior

Ziel

Das Ziel der Studie war es, in Form des Nervus cutaneus antebrachii posterior einen sicheren und technisch einfach auffindbaren Leitnerv direkt zum Nervus radialis anzubieten.

Methodik

54 obere Extremitäten von erwachsenen Leichen des anatomischen Institutes wurden seziert. In einem vordefinierten Bereich von ca. 6cm Länge am distalen Oberarm ließ sich dieser Hautnerv bei allen Extremitäten detektieren. Zum Auffinden des Areales benötigt der Chirurg ausschließlich die eigenen Hände und kein weiteres gesondertes Instrumentarium. Man tastet den höchsten Punkt der Schulter und den lateralen Epicondylus des Humerus. Danach wird durch Auflegen beider Hände über die Distanz zwischen Daumen und kleinem Finger der Mittelpunkt ermittelt. Die eruierte distale Hälfte wird nun neuerlich nach derselben Methode halbiert. Von diesem neuen Mittelpunkt aus wird die Haut ca. 3cm nach proximal und 3cm nach distal inzidiert. Man trifft hier auf einen Hautast, der dem N. cutaneus antebrachii posterior entspricht. Man verfolgt den Nerv bis zum Septum intermusculare laterale. Dort, wo er am Septum die Muskelfaszie durchbricht, spaltet man mit der Schere vorsichtig Richtung Humerus und trifft direkt auf den N. radialis, ohne auf dem gesamten Weg die Muskulatur zu beschädigen.

Ergebnisse

Mithilfe dieses minimal invasiven Zuganges kann der N. radialis über den N. cutaneus antebrachii posterior auf einer Höhe von 11,1–13cm (Frauen) bzw. 11,9–14cm (Männer), gemessen nach proximal vom lateralen Epicondylus, problemlos gefunden werden.

V. Matzi, Graz

Diskussion

Diese neue minimal invasive Methode mit dem N. cutaneus antebrachii posterior als Leitnerv erweist sich als eine sichere und einfache Anleitung zum Auffinden des N. radialis. Besonders zu erwähnen ist, dass dabei keinerlei muskulärer Schaden entsteht und kein gesondertes Instrumentarium benötigt wird. Als mögliche Fehlerquelle ist eine Verwechslung mit dem N. cutaneus antebrachii lateralis zu nennen, welche durch die Berücksichtigung der Lagebeziehung zum Septum intermusculare laterale zu managen ist. Der neue minimal invasive Zugang könnte auch im Rahmen neuer minimal invasiver Osteosyntheseverfahren seine Verwendung finden.

Autoren: **V. Matzi**, **N. Hörlesberger**, **G. Hohenberger**, **D. Rosenlechner**, **C. Dolcet**, **A. Weiglein**, **M. Maier**, **S. Grechenig**
AUVA-Unfallkrankenhaus Graz

Literatur:
1 Arora S et al: Clin Orthop Relat Res 2011; 469(9): 2638-44 **2** Dabezies EJ et al: J Orthop Trauma 1992; 6(1): 10-13 **3** Bono CM et al: Clin Orthop Relat Res 2000; (373): 259-64 **4** Carlan D et al: J Hand Surg Am 2007; 32(8): 1177-82 **5** Chaudhry T et al: Clin Anat 2010; 23(2): 222-6 **6** Chou PH et al: Clin Orthop Relat Res 2008; 466(1): 135-8

Wissenschaftspreis für die „beste klinische Arbeit“ mit Unterstützung von:
ottobock.

Chirurg ohne Grenzen

Michael Rösch

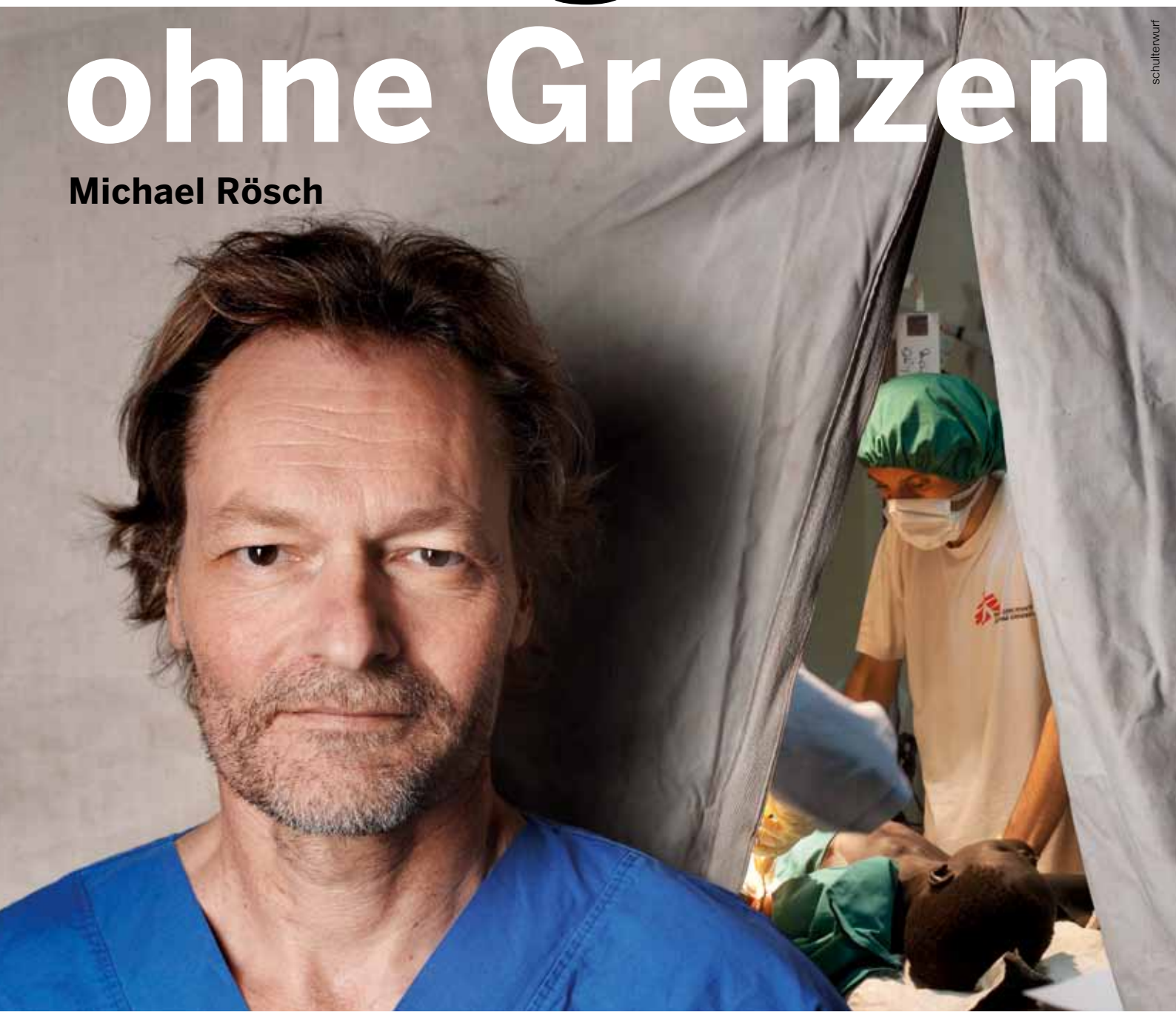

schulterwurf

Der Vorarlberger war zuletzt in der Ukraine und in Nigeria im Einsatz. „Ich will meine Fähigkeiten dort einsetzen, wo sie am dringendsten gebraucht werden. Chirurgische Hilfe rettet Leben, vor allem in Konfliktgebieten."

MEDECINS SANS FRONTIERES
ÄRZTE OHNE GRENZEN

Unabhängig. Unparteiisch. Unbürokratisch.

Ärzte ohne Grenzen wirkt weltweit. Wirken Sie mit.

www.aerzte-ohne-grenzen.at/mitarbeiten

Alle relevanten Inhalte in einem Heft.

Ihre Zeit ist kostbar! Darum selektieren unsere erfahrenen Redakteure gemeinsam mit ÖGO und ÖGU alle relevanten Informationen aus der internationalen Welt der Medizin und fassen sie in diesem Heft für Sie zusammen. Inklusive umfassender Kongress-Berichterstattung, vor Ort recherchiert.

Im JATROS Journal und auf www.universimed.com

UNIVERSIMED
MEDIZIN IM FOKUS

deSaud & DIE LÖWEN

Comprehensive

das universelle Schultersystem

Versorgungsoptionen:

Nano Stemless Shoulder

anatomische Versorgung

inverse Versorgung

Frakturschaft

SRS – Segmentales Revisionssystem

einfache Handhabung – intraoperative Flexibilität – bewährtes Design

- gewährleistet einen nahtlosen Übergang von Hemi-Versorgung bis hin zu komplexen Situationen
- einfacher Umstieg von anatomischer zu inverser Versorgung
- es besteht die Möglichkeit, mit jedem Comprehensive Primär-, Revisions- und Frakturschaft in zementierter wie zementfreier Ausführung zu einer inversen Prothesenlösung zu wechseln

www.zimmerbiomet.com

ZIMMER BIOMET
Your progress. Our promise.™

©2016 Zimmer Biomet®. Alle aufgeführten Handelsmarken Eigentum der Zimmer Biomet, Inc. oder deren verbundenen Unternehmen.